



UNCUYO
UNIVERSIDAD
NACIONAL DE CUYO

FO
FACULTAD DE
ODONTOLOGÍA



UNIVERSIDAD NACIONAL DE CUYO
FACULTAD DE ODONTOLOGIA

TRABAJO FINAL PARA OPTAR AL TITULO DE ESPECIALISTA EN
ENDODONCIA.

ABORDAJE CLINICO DEL TAURODONTISMO

Alumno: Od. Lorenzo, Alfonso David

Director del Trabajo Final: Prof. Dr. Julio Caram

Mendoza junio, 2020

AGRADECIMIENTOS

Quiero agradecer a la Facultad de Odontología de la Universidad Nacional de Cuyo por permitir formarme desde el grado hasta esta especialidad y poder egresar otra vez de ella, a mis compañeros, en especial a mi compañero de sillón por todos los momentos compartidos y por hacer de esta carrera una hermosa etapa de mi vida, a mis profesores y en especial a mi director Dr. Julio Caram por la paciencia y dedicación en todo este tiempo, a mis padres y amigos que siempre me ayudaron incondicionalmente.

!!!A todos GRACIAS!!!

INDICE

| | |
|-------------------|---------|
| Resumen..... | pág. 4 |
| Introducción..... | pág. 5 |
| Caso Clínico..... | pág.12 |
| Discusión..... | pág.17 |
| Conclusión..... | pág.19 |
| Bibliografía..... | pág. 20 |

RESUMEN

El término taurodontismo describe una aberración de la raíz dentaria caracterizada por un alargamiento ápico-oclusal de la cámara pulpar, acompañada de una alteración de la morfología externa radicular. Es una anomalía de la forma dentaria en la cual, clínicamente, la morfología externa es convencional, sin embargo, la posición de la furca está situada más apicalmente que en condiciones normales.

El diagnóstico de taurodontismo se realiza radiográficamente. La exploración clínica no es suficiente para diagnosticar esta anomalía, puesto que la corona no se encuentra alterada.

El tratamiento endodóntico es similar al que se realiza en un diente sin esta anomalía.

Sin embargo, la extensa longitud y la forma rectangular de la cámara pulpar puede crear dificultades en la localización de los conductos radiculares, en la limpieza y obturación.

El objetivo de este trabajo es definir características anatómicas, radiográficas y clínicas de esta alteración. El conocimiento de la anatomía interna y sus variables, una limpieza y conformación, obturación y restauración post endodóntica basadas en principios científicos, asegurará el resultado exitoso de nuestro tratamiento.

INTRODUCCIÓN

Los rasgos morfológicos dentales son de particular importancia en el estudio de las relaciones filogenéticas (Constant, Grine., 2001).

El término taurodontismo describe una aberración de la raíz dentaria caracterizada por un alargamiento ápico-oclusal de la cámara pulpar acompañada de una alteración de la morfología externa radicular. Es una anomalía de la forma dentaria en la cual, clínicamente, la morfología externa es convencional, sin embargo, la posición de la furca está situada más hacia apical que en condiciones normales (García *et al.*, 2002). Se considera un cambio morfo-anatómico en las formas de algunas piezas dentales, y que habitualmente ocurren en elementos multirradiculares. Sus rasgos característicos son la cámara pulpar agrandada, y un desplazamiento apical del piso cameral. (Rajendran *et al.*, 2009).

Está establecida la tendencia hereditaria en la mayoría de los casos aceptada como autosómica dominante (Gedik, Qimen, 2000).

El término taurodontismo, deriva tradicionalmente de la palabra latina tauros, que significa "toro" y la palabra griega odus, que significa "diente"(Bharti *et al.*, 2009).

Este término fue acuñado por Sir Arthur Keith en 1913, cuando comparó las formas dentales del hombre moderno con fósiles de neandertales (Keith, 1913).

Sin embargo, fue Gorjanovic-Kramberger (1908) el primero en describirlos, tras descubrir esta anomalía en el 50% de un grupo de fósiles pre-neandertales descubiertos en Kaprina (Croacia).

Esta anomalía dentaria suele pasar inadvertida, sin embargo, el conocimiento profundo que tengamos de ella redundaría en un mejor diagnóstico, permitiría sospechar patologías asociadas, ver las implicaciones clínicas y hacer un diagnóstico diferencial con otras alteraciones.

Es un trastorno del desarrollo causado por la falla del diafragma de la vaina epitelial de Hertwig en su intento por invaginarse horizontalmente dando las características morfológicas y numéricas radiculares del elemento dental (Yeh, Hsu, 1999).

Es una alteración en la fase de morfodiferenciación ocasionada por una falla en la cronología de la invaginación de la vaina radicular del epitelio de Hertwig (Gedik, Qimen, 2000). En un diente convencional, la formación de esmalte y dentina coronaria se produce hasta alcanzar el nivel de la futura unión amelo cementaria. En esta zona, las células epiteliales del epitelio dental interno y externo, asa cervical, proliferan y penetran en la mesénquima subyacente formando la vaina radicular de Hertwig. La vaina epitelial determina el número, tamaño y morfología de las raíces (Ten Cate, 1986).

En los dientes que presentan taurodontismo, la invaginación de la vaina radicular de Hertwig se produce tardíamente, como resultado de esto la furca se sitúa más hacia apical.

Aunque exista una alteración en la vaina de Hertwig, la función de los odontoblastos no se ve modificada y la dentinogénesis sigue su curso normal.

Son numerosas las hipótesis relacionadas con los posibles factores etiológicos de estas alteraciones; desde trastornos hereditarios y genéticos, causas locales como el trauma físico, radioterapia, alteraciones por trastornos sistémicos como la fiebre o la ingesta de fármacos durante las diferentes fases del desarrollo dentario (Sáez *et al.*, 2001).

Algunos informes sugieren que el taurodontismo puede transmitirse genéticamente Fischer (1963), Witkop (1971), Goldstein y Gottlieb, 1973), y podría estar asociado con un mayor número de cromosomas X (Gage 1978).

Los rasgos característicos del taurodontismo incluyen una cámara pulpar amplia y profunda, desplazamiento del piso pulpar apicalmente, raíces cortas y ausencia de constricción a nivel de la unión cemento-esmalte (CEJ).

Este trastorno se representa como una anomalía aislada; sin embargo, no se descarta su asociación con síndromes como la hipofosfatasa o la alteración de los cromosomas sexuales como el síndrome de Klinefelter, la trisomía 21 o el síndrome de Down (Sahu, Jain., 2016).

La frecuencia de taurodontismo es muy variable según los diferentes estudios. En un estudio realizado por Bharti y colaboradores estiman la tasa de prevalencia de taurodontismo entre 2.5% a 11.5% de la población (Bharti *et al.*, 2009).

Sáez y cols., estiman que esta anomalía se presenta en aproximadamente un 1:100.000 de la población y según García Ballesta y González Sequeros, entre el 0,5 y el 5% (García *et al.*, 2002). Gedik y Qimen (2000), en un estudio realizado en Estados Unidos, refieren una prevalencia de 2,5 a 3,2 %.

Shifman y Chanannell (1978), evaluaron la prevalencia en 1.200 niños israelíes, encontrando que el 5,6% del total de la muestra tenía esta anomalía.

Las anomalías cromosómicas pueden perturbar el desarrollo de los dientes, sin embargo, una anomalía genética específica no puede ser atribuida al taurodontismo (Neville *et al.*, 2002).

Blumberg *et al.* (1971), estudiaron la característica biométrica, atribuyendo al taurodontismo un sistema poligénico, y se describe la anomalía como un rasgo continuo sin modos discretos de expresión. Se propone también que el taurodontismo es un rasgo determinado genéticamente sobre todo en personas con fuertes hábitos masticatorios, por ejemplo, los neandertales y los inuit (esquimales), quienes por medio de la masticación preparan las pieles para protegerse del frío (Coon, 1963) o en poblaciones en las que los dientes eran utilizados como herramientas (Witkop, 1976).

Factores externos también pueden alterar el desarrollo de estructuras dentales en niños y adolescentes. Entre ellas, infecciones, osteomielitis (Reichart; Quast, 1975), interrupción de la homeostasis del desarrollo (Witkop *et al.*, 1988), quimioterapia en altas dosis (Greenberg, Glick, 2003), y trasplante de médula ósea (Vaughan, Rowland *et al.*, 2005).

El diagnóstico de taurodontismo se realiza radiográficamente. La exploración clínica no es suficiente para diagnosticar esta anomalía, puesto que la corona no se encuentra alterada (Sáez *et al.*, 2001). Durante décadas se ha investigado para establecer una clasificación adecuada que ayude al profesional a catalogar esta anomalía dentaria de forma sencilla. Hay varios estudios recogidos en la literatura, donde existen diferencias tanto en la metodología de medida empleada como en la categorización de esta

alteración (Shaw, 1928; Seow, Lai, 1989). La primera clasificación fue propuesta en 1929 por Shaw (fig. 1). Midió el desplazamiento apical del piso de la cámara pulpar y dividió el taurodontismo en 3 grados: hipotaurodontismo, cuando la raíz se divide en la parte superior del tercio medio del diente; mesotaurodontismo, cuando la raíz se divide en la parte inferior del tercio medio; el último grado es el hipertaurodontismo, en el que la raíz se divide en el tercio apical o no se divide (Shaw, 1928).

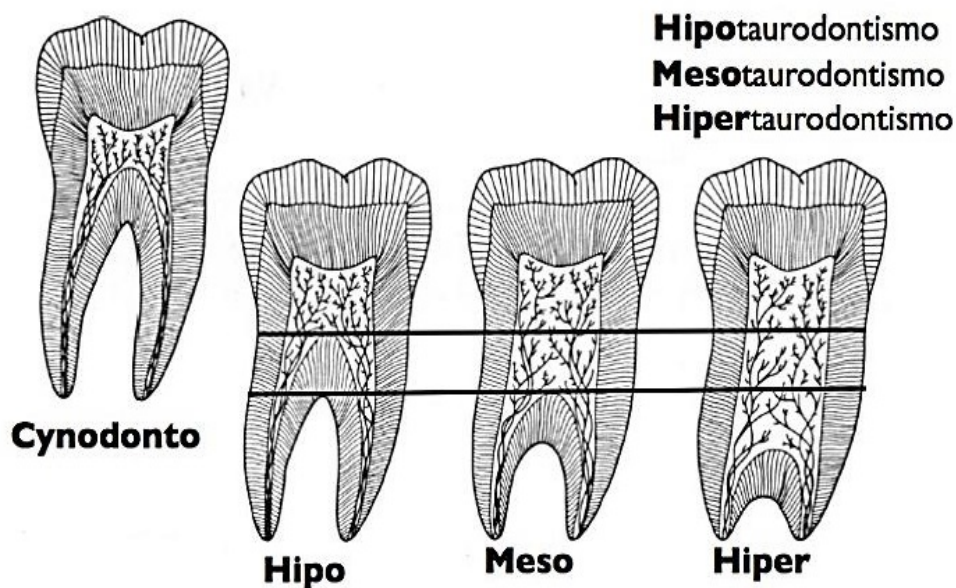


Fig. 1. Clasificación de Shaw.

Hypotaurodontismo: moderada ampliación de la cámara pulpar a expensas de las raíces

Mesotaurodontismo: cámara pulpar grande, raíces cortas y separadas.

Hypertaurodontismo: forma prismática o cilíndrica donde la cámara pulpar casi alcanza el ápice y luego se abre en 2 o 4 canales.

La raíz simple o piramidal, por lo general se observa en el segundo molar inferior, donde la pulpa se extiende a lo largo de la raíz sin constricción cervical y frecuentemente presenta un solo foramen apical amplio.

La clasificación de Shaw ha sido la más extendida, pero es subjetiva, por lo que sucesivos intentos de clasificación han sido realizados en un intento por mejorarla. Keene en 1966, analizó dos variables para clasificar el taurodontismo: la altura del techo al piso de la cámara pulpar (A) y el tamaño del diente, medido hasta la raíz más larga (B). Según Keene, un diente es taurodóntico cuando al dividir A y B y multiplicar por 100 se obtiene un porcentaje mayor del 25%.

De esta forma, los grados de taurodontismo determinados por este autor son: diente normal, rango -24,9%; hipotaurodontismo, rango 25- 49,9%; mesotaurodontismo, rango 50-74,9 %; e hipertaurodontismo, rango 75-100%.

Una década después, Feichinger y Rossiwall, consideraron que para definir un diente como taurodóntico, únicamente hay que medir la distancia desde la furca a la unión amelocementaria, que debe ser mayor que la distancia cérvico-oclusal (Feichinger; Rossiwall, 1977).

Shifman y Chanannel, en 1978, analizaron cuatro variables: el punto más bajo del techo de la cámara pulpar (A), el punto más alto del piso de la cámara pulpar (B), el ápice de la raíz más larga (C) y la unión amelocementaria (D), (Fig. 2). Examinando estas variables, concluyen que un diente es taurodóntico cuando la distancia de A a B, dividida entre la distancia de A a C, es igual o mayor que 0,2 mm.

De esta forma, los grados de taurodontismo determinados por estos autores según la primera fórmula son los siguientes: hipotaurodontismo, entre 0,2- 0,29 mm; mesotaurodontismo entre 0,3- 0,39 mm; hipertaurodontismo entre 0,4- 0,75 mm.

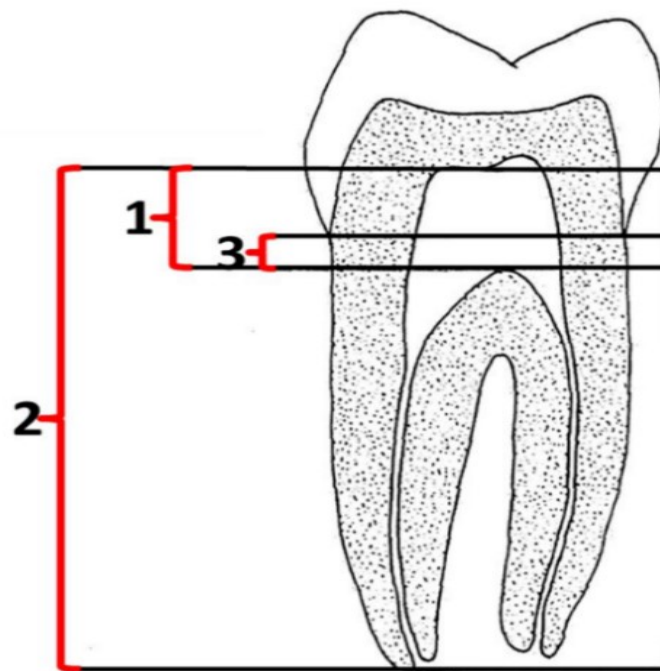


Fig.2. Variables de Shifman y Chanannel.

Durante ciertos procedimientos operatorios, como eliminación de caries profundas, tienen potencialmente mayor probabilidad de producirse exposiciones pulpares.

El tratamiento endodóntico es similar al que se realiza en un diente sin esta anomalía.

Sin embargo, la extensa longitud y la forma rectangular de la cámara pulpar puede crear dificultades en la localización de los conductos radiculares, en la limpieza y obturación (Rajiv *et al.*, 2006).

Los orificios de entrada de los conductos radiculares son estrechos, dificultando la exploración inicial, y además por ser cortos apenas el tercio apical de las limas trabajan en las paredes de la dentina (Tsesis *et al.*, 2003).

Al abordar la cámara pulpar en los casos de pulpitis, es frecuente la presencia de sangrado profuso producto del gran volumen pulpar, situación que se corrige al eliminarla (Bharti *et al.*, 2009).

Para optimizar la limpieza se recomienda la utilización de irrigación ultrasónica final para asegurar la eliminación de restos pulpares (Prakash *et al.*, 2005).

La adecuada limpieza y conformación, asociada al empleo de hidróxido de calcio son pasos necesarios para el saneamiento de los conductos (Prakash *et al.*, 2005).

La técnica de obturación ideal será aquella que asegure un sellado tridimensional, y los controles clínicos y radiográficos definirán el pronóstico del tratamiento efectuado (Suprabha *et al.*, 2009).

Estos dientes no son considerados como adecuados pilares para prótesis fija, ya que la furca se encuentra desplazada a nivel más apical, y la resistencia a las fuerzas de desplazamiento lateral se hallará disminuida comparado con los dientes normales (Shalk-Van Der Weide, Stee, 1993). La exodoncia de estos dientes podría ser más fácil comparada con la de los dientes normales debido a que las raíces no son divergentes, tienen un largo cuerpo y poca retención alveolar (Durr *et al.*, 1980).

Por lo tanto, el objetivo de este trabajo sería investigar en la literatura científica los aspectos más relevantes y significativos del diagnóstico, clasificación y tratamiento en elementos dentarios con taurodontismo.

CASO CLÍNICO

Acudió a la Carrera de Endodoncia un paciente de sexo masculino de 40 años de edad, derivado de un centro de salud. El motivo de la consulta fue una molestia al comer y el empaquetamiento de alimentos en el sector inferior izquierdo. Se realizó historia clínica médica, donde no presentó antecedentes sistémicos de relevancia.

Al examen clínico extraoral no se observaron anomalías. Al examen intraoral se evidenció la ausencia de varios elementos dentarios, restauraciones metálicas múltiples, dientes antero-inferiores desalineados y el elemento 36 con una restauración metálica y gran destrucción coronaria por caries.

Las pruebas de sensibilidad térmicas con frío -50o (Endo-Ice) y calor (barra de gutapercha), dieron resultado negativo.

El examen radiográfico reveló gran destrucción por el proceso carioso, ensanchamiento del ligamento periodontal a nivel apical y características morfológicas correspondientes a una pieza dental con taurodontismo. Dentro de la clasificación se la consideró como hipertaodontismo.

El diagnóstico pulpar fue necrosis y la terapéutica indicada endodoncia.

Se colocó anestesia infiltrativa, Anescart forte (Clorhidrato de Carticaina 4% L-Adrenalina 1 en 100000).

Se eliminó el tejido cariado, se colocó aislamiento y se realizó la apertura observando la profundidad del piso cameral.

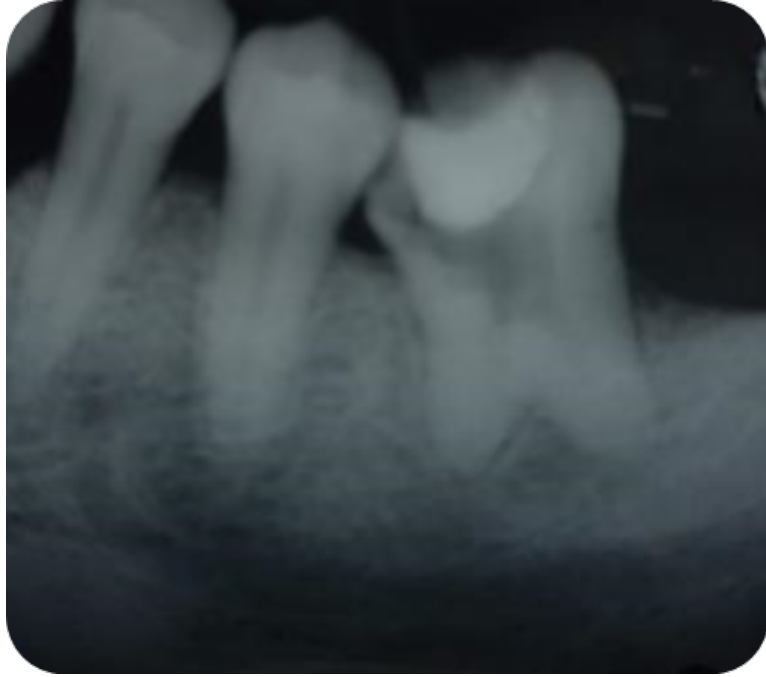


fig. 1. Radiografía preoperatoria.

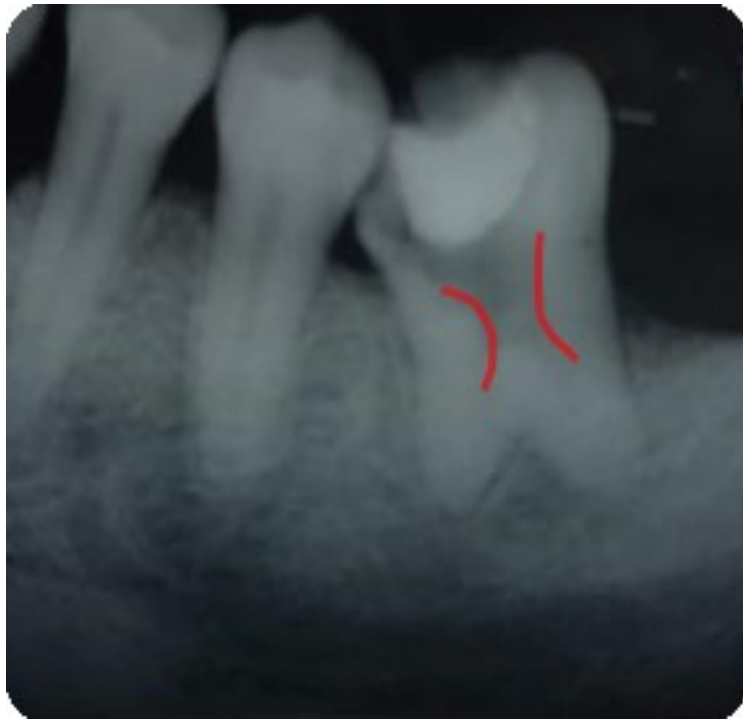

Fig.2. Sección de desgastes compensatorios.

Se realizó irrigación con hipoclorito de sodio al 5.25% y EDTA (Tedequin).
Con el fin de lograr un acceso directo a los conductos se practicó desgastes compensatorios con un abridor SX ProTaper (Dentsply- Maillefer, USA).
Con lima K N° 10 se realizó el cateterismo y la longitud de trabajo se determinó mediante localizador apical Woodpex III (Woodpecker China) y conductometría radiográfica. No se logró permeabilidad en los conductos mesiales. Se estableció como longitud de trabajo para los conductos mesiales 15 mm y el canal distal 16 mm.

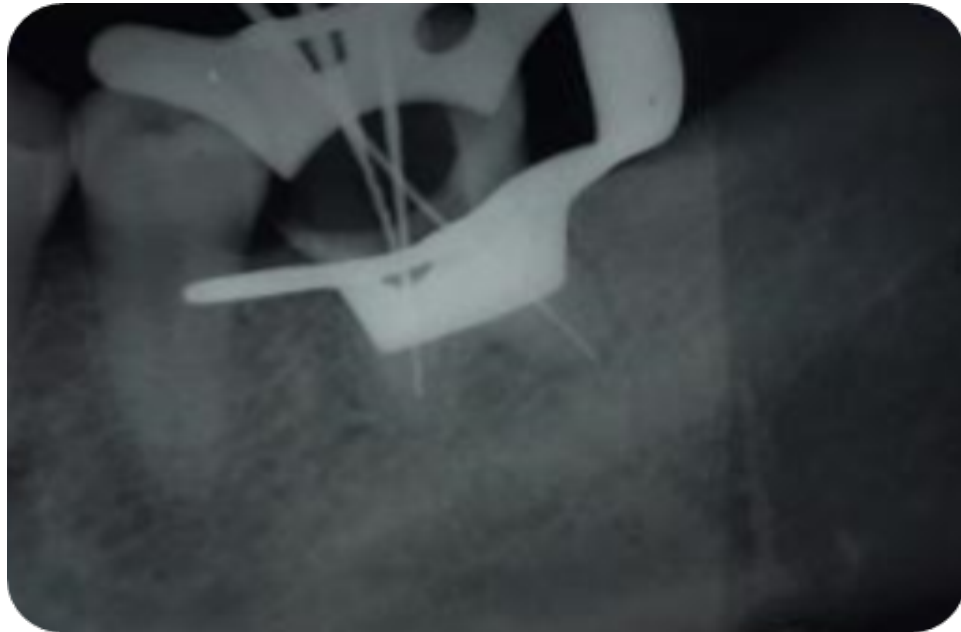


Fig.3. Conductometría.

La conformación de los conductos se realizó con el sistema mecanizado Reciproc® R25 (VDW GmbH, Munich, Alemania).

Los conductos fueron obturados con cemento sellador Sealer 26 (Dentsply-Maillefer), y conos de gutapercha 25 taper 04 (Meta Biomed), mediante la técnica de condensación lateral.

La cavidad de acceso se selló con ionómero vitreo Maxxion R (FMG).

Se tomó la radiografía final y se derivó al paciente a la especialidad de odontología restauradora, para la obturación definitiva de la corona.

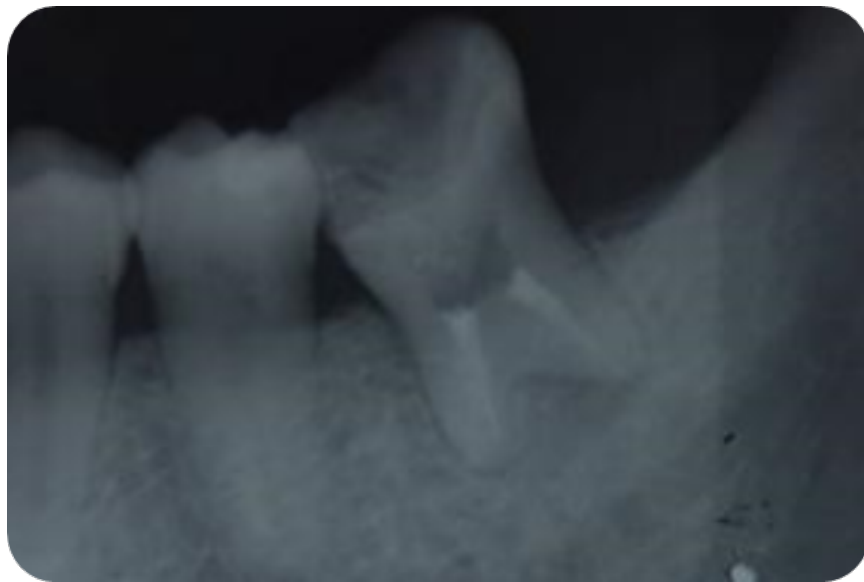

Fig. 4. Radiografía final.

El paciente fue recitado 6 meses después para realizar un control, se encontraba asintomático y en la radiografía, el espacio periodontal apical se presentaba normal.

Como había perdido parte del material de obturación coronal, fue derivado nuevamente a la especialidad de odontología restauradora.

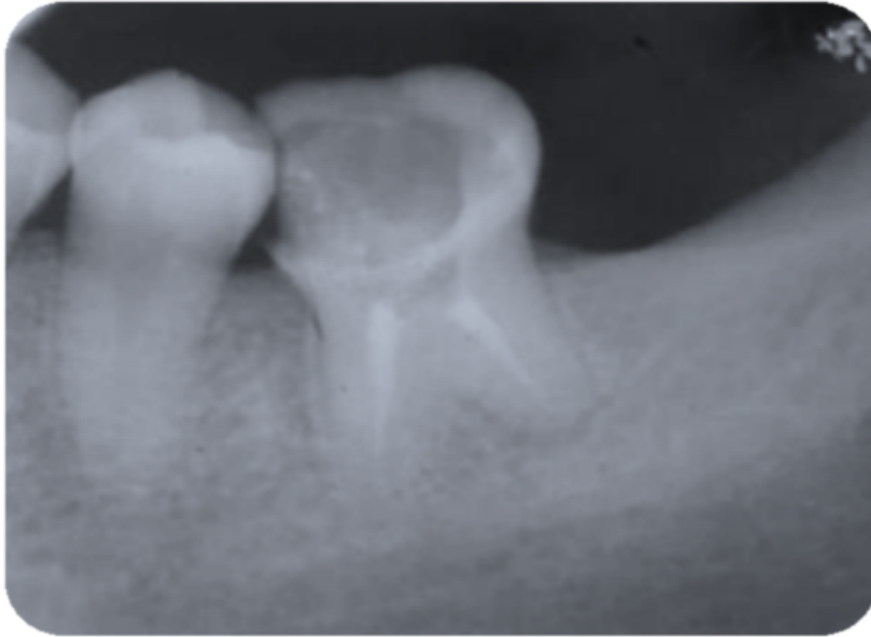


Fig.5. Control a los 6 meses.

DISCUSIÓN

Se ha pensado que el taurodontismo es raro en las poblaciones modernas. Sin embargo, su prevalencia en diversos grupos étnicos y en distintos estudios varía de 0.1% a 21.7% (Bürklein *et al.*, 2011).

Se ha demostrado que los pacientes con trastornos genéticos o de desarrollo específicos muestran una prevalencia aún mayor y frecuentemente en forma múltiple (Schulman, 2005; Aljamal, 2010).

Asociado con ciertos síndromes y trastornos del desarrollo, como la amelogénesis imperfecta, el síndrome de Klinefelter, el síndrome de Down, el síndrome de Mohr, el síndrome de tricodonto-óseo, el síndrome de Lowe y el síndrome de Wolf-Hirschhorn (Bharti *et al.*, 2009).

Sin embargo, el mayor número de taurodontismos se observó en pacientes sin síndromes sistémicos específicos (Shifman, Buchner 1976).

Clínicamente, un diente afectado por esta anomalía puede parecer normal. Como todos sabemos solo la porción de la corona de un diente es visible. El defecto se encuentra dentro del cuerpo y las raíces, los cuales no son visibles. Esta es la razón por la cual un diente taurodóntico no siempre se puede identificar clínicamente. Por lo tanto, debemos confiar en las radiografías para el diagnóstico de una pieza dental con esta alteracion(Manjunatha, Kovvuru, 2010).

Su característica típica es la de una cámara pulpar extremadamente grande y profunda, extendiéndose apicalmente debajo del CEJ, y su altura (apico-coronal) es mayor en comparación con una pieza denta normal (Kulkarni *et al.*, 2012).

En la mayoría de los estudios para clasificar esta alteración se utilizan radiografías periapicales, panorámicas o imágenes CBCT. Estas últimas son útiles para evaluar, además, la anatomía del sistema de conductos previo a la terapéutica, pero basándonos en los principios de seguridad radiológica, es aconsejable reducir las dosis de radiación y minimizar así los efectos perjudiciales asociados ella. (Palomo, 2008).

En nuestro caso clínico usamos radiografías periapicales y nos basamos en la clasificación de Shifman y Chanannel para el diagnóstico de esta alteración anatómica.

Debido a esta morfología altamente variable, la terapia endodóntica en estas piezas dentales es un gran desafío. Las cámaras pulpaes alargadas con su piso profundo, y las diversas formas de los canales, pueden dificultar tanto su ubicación como la instrumentación y obturación (Marques-da-Silva, 2010).

Por lo tanto, se recomienda una cuidadosa exploración de las entradas de los conductos, especialmente en la apertura (Tsesis *et al.*, 2003; Yeh y Hsu, 1999).

El sangrado excesivo observado durante el acceso también puede confundir con perforaciones debido a un mayor volumen de tejido en la cámara pulpar. Se recomienda una concentración de hipoclorito de sodio al 5,25% para disolver el tejido pulpar eficientemente antes de identificar los orificios de los canales. En nuestro caso clínico, todo el proceso de irrigación y aspiración se realizó con hipoclorito de sodio al 5,25%.

Tomando como referencia las variables de taurodontismo definidas en la clasificación de Shifman y Chanannel, diagnosticamos nuestro caso como hiperturodontismo.

Estos elementos tienen una delgada estructura de dentina alrededor de los orificios del canal radicular, por ello la extracción de tejidos duros deberá realizarse mínimamente con el objetivo de obtener un acceso en línea recta. En el caso presentado, para evitar desgastes innecesarios, optamos por utilizar un abridor, SX ProTaper (Dentsply-Maillefer, USA), con movimientos de pincelado hacia la zona de mayor espesor de tejido dentinario.

Debido a la complejidad de la anatomía del conducto radicular y la proximidad de la entrada de estos, obturar el sistema de conductos radiculares de estas piezas dentales es un reto. Para ello se propone una obturación con gutapercha termoplastizada (Tsesis *et al.*, 2003). En nuestro caso utilizamos conos de gutapercha y técnica de condensación lateral solo en la porción radicular y se obturo con ionómero vítreo la cámara pulpar.

CONCLUSION

El Taurodontismo es considerado como una variación morfológica dentaria en la que la cámara pulpar está agrandada en sentido apical y por tanto la furcación apicalmente a su localización normal, su prevalencia es variable, muy probablemente debido al criterio que se utilice para su diagnóstico, los elementos dentarios con taurodontismo tienen una apariencia externa semejante a la de un diente normal, por lo que el diagnóstico debe ser radiográfico, sin embargo, es de vital importancia conocer su existencia en los casos de pacientes que requieran tratamiento endodóntico. La profundidad de la cámara pulpar dificulta la localización de los orificios de entrada de los conductos radiculares y todos los procedimientos que concierna al tratamiento endodóntico.

Como se refleja en este caso clínico, que pese a ser un desafío, si respetamos los protocolos obtendremos una endodoncia de calidad.

BIBLIOGRAFÍA

Aljamal G.A, Hazza'a A.M, Rawashdeh M.A. Prevalence of dental anomalies in a population of cleft lip and palate patients. *Cleft Palate Craniofac J.* 2010; 47: 413-420.

Bürklein, S., Breuer, D., & Schäfer, E. (2011). Prevalence of Taurodont and Pyramidal Molars in a German Population. *Journal of Endodontics*, 37(2), 158–162. doi: 10.1016/j.joen.2010.10.010

Bharti R, Chandra A, Tikku AP, Wadhvani KK. ‘Taurodontism’ an endodontic challenge: a case report. *J Oral Sci* 2009; 51: 471–4.

Blumberg JE, Hylander WL, Goepp RA (1971) Taurodontism: a biometric study. *American Journal of Physical Anthropology* 34, 243–55.

Buchner A. Taurodontism. Report of sixteen cases in Israel. *Oral Surg Oral Med Oral Pathol.* 1976; 41: 400-405

Bürklein S, Breuer D, Schäfer E. Prevalence of taurodont and pyramidal molars in a German population. *J Endod.* 2011; 37: 158-162.

Constant DA, Grine FE (2001) A review of taurodontism with new data on indigenous southern African populations. *Archives of Oral Biology* 46, 1021–9.

Coon CS (1963) Origin of races. *Science* 140, 208. Darwazeh AM, Hamasha AA, Pillai K (1998) Prevalence of taurodontism in Jordanian dental patients. *Dentomaxillofacial Radiology* 27, 163–5

Durr DP, Campos CA, Ayers CS. Clinical significance of taurodontism. *J Am Dent Assoc* 1980; 100:378-381.

Feichtinger C, Rossiwall B. Taurodontism in human sex chromosome aneuploidy. *Arch Oral Biol* 1977; 22:327-329.

Fischer H (1963) Recent examples of anomalous molars of the Krapina type. *International Dental Journal* 13, 506-9.

Gage JP (1978) Taurodontism and enamel hypomaturation associated with X-linked abnormalities. *Clinical Genetics* 14,159-64.

García Ballesta C, González Sequeros O. Anomalías de la dentición: número, tamaño y forma. Barbería Leache E, Boj Quesada JR, Catalá Pizarro M, García Ballesta C, Mendoza Mendoza A. *Odontopediatría* 2a edición. Barcelona: editorial Masson; 2002:53.

Gedik R, Qimen M. Multiple taurodontism: report of case. *J Dent Child* 2000;67(3):276-277.

Goldstein E, Gottlieb MA (1973) Taurodontism: familial tendencies demonstrated in eleven of fourteen case reports. *Oral Surgery, Oral Medicine and Oral Pathology* 36, 131-44.

Gorjanovic'-Kramberger K (1908) Über prismatische molarwurzeln rezenter und iluvialer menschen. *Anatomischer Anzeiger* 32, 401-13.

Greenberg MS, Glick M (2003) *Burket's Oral Medicine-Diagnosis and Treatment*, 10th edn. Hamilton, ON, Canada: BC Decker.

Keene HJ (1966) A morphologic and biometric study of taurodontism in a contemporary population. *American Journal of Physical Anthropology* 25, 208-9.

Keith A. Problems relating to the teeth of the earlier forms of pre-historic man. *Proc Roy Soc Med (Odont Sec)* 1913; 6:103-119.

Kulkarni G, Rajeev KG, Ambalavanan P, Kidiyoor KH. Manejo endodóntico exitoso de hipo, meso e hiperturodontismo: dos informes de casos. *Contemp Clin Dent* 2012; 3: S253-6.

Marques-da, Silva B, Baratto-Filho F, Abuabara A. Multiple taurodontism: the challenge of endodontic treatment. *J Oral Sci.* 2010; 52: 653-658.

Manjunatha BS, Kovvuru SK. Taurodontismo: una revisión sobre su etiología, prevalencia y consideraciones clínicas. *J Clin Exp Dent* 2010; 2: e187-90

Neville BW, Damm DD, Allen CM, Bouquot JE (2002) *Oral & Maxillofacial Pathology*, 5th edn. Philadelphia: W.B. Saunders.

Palomo J.M, Rao P.S, Hans M.G. Influence of CBCT exposure conditions on radiation dose. *Oral Surg Oral Med Oral Pathol Oral Radiol Endod.* 2008; 105: 773-782

Prakash R, Vishnu C, Suma B, Velmurugan N, Kandaswamy D (2005) Endodontic management of taurodontic teeth. *Indian Journal of Dental Research* 16, 177–81.

Rajendran R, Sivapathasundharam B. *Shafer's Textbook of Oral Pathology*. 6th ed. India: Elsevier; 2009. p. 43.

Rajiv S, Srinivas S, Rudrayya S, Rashmi G, Prakash N. An unusual combination of idiopathic generalized short-root anomaly associated with microdontia, taurodontia, multiple dens invaginatus, obliterated pulp chambers and infected cyst: a case report. *J Oral Pathol Med* 2006; 35:407 -409

Reichart P, Quast U (1975) Mandibular infection as a posible aetiological factor in taurodontism. *Journal of Dentistry* 3, 198–202.

Sáez MR, Bermejo A, Calvo JL, Ferrer V, Álvarez E. Alteración localizada del desarrollo radicular asociada a taurodontismo: displasia dentinaria. *Archiv Odontoestomatol* 2001;17(9):661-668.

Sahu YR, Jain A. Manejo endodóntico del taurodontismo en el molar maxilar: reporte de un caso. *Int J Sci Stud* 2016; 4: 271-4.

Schulman G.S, Redford-Badwal D, Poole A. Taurodontism and learning disabilities in patients with Klinefelter syndrome. *Pediatr Dent*. 2005; 27: 389-394.

Seow W, Lai PY. Association of taurodontism with hipodontia: a controlled study. *Pediatr Dent* 1989;11(3):214-219.

Shalk-Van Der Weide Y, Stee W, Bosman F. Taurodontism and length of teeth in patients with oligodontia. *J Oral Rehab* 1993; 20:401- 412.

Shaw JCM. Taurodont teeth in south African races. *J Anat* 1928;62:476-498.

Shifman A, Chananel I (1978) Prevalence of taurodontism found in radiographic dental examination of 1,200 young adult Israeli patients. *Community Dentistry and Oral Epidemiology* 6, 200-3.

Suprabha BS, Sumanth KN, Boaz K, George T. An unusual case of non-syndromic occurrence of multiple dental anomalies. *Indian J Dent Res*. 2009;20(3):385-7.

Ten Cate A.R. Desarrollo del diente y de sus tejidos de sostén. En: Ten Cate, A.R. *Histología oral. Desarrollo, estructura y función*. Buenos Aires: Editorial Médica Panamericana; 1986:80-108.

Tsesis I, Shifman A, Kaufman AY (2003) Taurodontism: an endodontic challenge. Report of a case. *J Endod*. 2003;29(5):353-5.

Vaughan MD, Rowland CC, Tong X et al. (2005) Dental abnormalities in children preparing for pediatric bone marrow transplantation. *Bone Marrow Transplantation* 36, 863-6.

Witkop CJ (1976) Clinical aspects of dental anomalies. *International Dental Journal* 26, 378–90.

Witkop CJ Jr (1971) Manifestation of genetic disease in the human pulp. *Oral Surgery, Oral Medicine and Oral Pathology* 32, 278–316.

Witkop CJ Jr, Keenan KM, Cervenka J, Jaspers MT (1988) Taurodontism: an anomaly of teeth reflecting disruptive developmental homeostasis. *American Journal of Medical Genetics* 4, 85–97.

Yeh SC, Hsu TY (1999) Endodontic treatment in taurodontism with Klinefelter's syndrome: a case report. *Oral Surgery, Oral Medicine, Oral Pathology, Oral Radiology and Endodontology* 88, 612–5.