



UNCUYO
UNIVERSIDAD
NACIONAL DE CUYO

FO
FACULTAD DE
ODONTOLOGÍA



UNIVERSIDAD NACIONAL DE CUYO

FACULTAD DE ODONTOLOGÍA

TRABAJO FINAL PARA OPTAR AL TÍTULO DE ESPECIALISTA
EN ENDODONCIA

**ENDODONCIA REGENERATIVA: CONCEPTOS
ACTUALES Y SECUENCIA CLINICA**

Alumna: Od. MARIA EMILIA CONIBERTI

Directora de Trabajo Final: Od. Esp ANA JULIETA GONZÁLEZ

Mendoza, Junio 2020.

AGRADECIMIENTOS

A mis padres por ser el pilar fundamental en todo lo que soy, en toda mi educación, tanto académica, como en la vida, por su incondicional apoyo perfectamente mantenido a través del tiempo.

A Belén, Luciana y Angelo fuente de apoyo constante e incondicional en toda mi vida y profesión.

A todas aquellas personas que de alguna forma han sido claves en mi vida profesional y por extensión en la personal.

A la Facultad de Odontología de la UNCuyo por darnos la posibilidad de especializarnos.

Al Dr. Julio Caram y todo su equipo docente de la Carrera de Especialización en Endodoncia por su apoyo, dedicación y capacidad de formación en el continuo proceso de investigación científica en el que la labor del docente es indispensable y determinante.

Y por último, a mi directora de tesina Julieta, por su ayuda constante en todo el camino de este trabajo como en el cursado de dicha especialidad.

ÍNDICE

Resumen.....	Pág.4
Introducción.....	Pág.5
Desarrollo del caso clínico.....	Pág.19
Discusión.....	Pág.25
Conclusión.....	Pág.30
Referencias bibliográficas.....	Pág.31

RESUMEN

El pronóstico de un elemento dental permanente con ápice inmaduro y necrosis pulpar es comprometido. Esto puede ser causado por trauma, caries o un desarrollo de malformación. La endodoncia regenerativa puede mejorar su pronóstico mediante un re-establecimiento del tejido pulpar logrando un desarrollo radicular, engrosamiento de las paredes radiculares y competencia inmune. Un protocolo de endodoncia clínica regenerativa modificada involucra instrumentación mínima, irrigación abundante y la colocación de una pasta antibiótica intracanal como medicamento, seguido de la inducción de sangrado y la formación de un coágulo de sangre dentro del canal radicular. Como alternativa de tratamiento también se introdujeron en el conducto radicular, como andamios alternativos, plasma autólogo rico en plaquetas y fibrina rica en plaquetas. Por último, el sellado del conducto con MTA, material biocompatible y con pH alcalino, posteriormente obturación definitiva con ionómero vítreo y resinas compuestas.

El objetivo del siguiente estudio fue describir y analizar las diferentes opciones de tratamiento para la realización de una técnica de revascularización dentaria, y así poder seleccionar la mejor secuencia clínica para obtener el éxito en dicha técnica.

En el presente trabajo se presenta un caso clínico en el cual se le realizó endodoncia regenerativa en los elementos incisivo central superior izquierdo e incisivo lateral superior izquierdo a un niño de 10 años luego de un traumatismo de larga data, con ápice abierto, lesión periapical de gran tamaño y reabsorción radicular. A los 10 meses de seguimiento, se observó ausencia de síntomas, con gran disminución de la lesión periapical y formación de nuevos tejidos.

Para la valoración de cada caso resulta indispensable realizar una técnica clínica meticulosa y un correcto seguimiento a distancia.

INTRODUCCION

El pronóstico de un elemento dental permanente con ápice inmaduro y necrosis pulpar se ve realmente comprometido, ya que la desinfección del canal es un gran reto para el endodoncista. Estos casos suelen ser causados por un trauma, caries, o un desarrollo de malformación, como dens evaginatus o dens invaginatus, que resulta en una pulpa necrótica y desarrollo detenido de la raíz.

Los procedimientos de endodoncia regenerativa pueden mejorar el pronóstico de los dientes con ápices inmaduros mediante el re-establecimiento de un tejido pulpar funcional que estimulan un desarrollo radicular continuo, engrosamiento de las paredes radiculares y la competencia inmune (Otsby, 1961).

El tratamiento endodóntico regenerativo (TER) proporciona una nueva modalidad de tratamiento. El Dr. Nygaard-Ostby, en la década de 1960, elevó por primera vez el concepto de regeneración tisular en el interior del canal radicular. Banchs y Trope, en el 2004 introdujeron un protocolo de endodoncia clínica regenerativa modificada que involucraba instrumentación mínima ,irrigación abundante y colocación de pasta antibiótica intracanal como medicamento ,seguido de la inducción de sangrado y la formación de un coágulo de sangre dentro del canal radicular. Además de un coágulo de sangre, plasma autólogo rico en plaquetas y fibrina rica en plaquetas, también se introdujeron en el conducto radicular como andamios alternativos debido al hecho de que el plasma rico en plaquetas y la fibrina rica en plaquetas contenían moléculas que potencialmente podrían inducir la regeneración del tejido. En 2016, la Asociación Americana de Endodoncistas propuso un protocolo estándar para procedimientos endodónticos regenerativos. Hasta la fecha, numerosos informes y la serie de casos mostró el "éxito" de TER, que se definió como la desaparición de la lesión periapical y el desarrollo continuo de la raíz.

La endodoncia regenerativa se define como procedimientos biológicamente diseñados para reemplazar fisiológicamente una estructura dental dañada, incluyendo dentina y estructuras de la raíz, y el complejo pulpo-dentinario (Tarek Mohamed Saoud et. al ,2015). Procedimientos endodónticos regenerativos (PER) se utilizan

actualmente para el tratamiento de los dientes permanentes inmaduros con pulpas necróticas infectadas o no infectadas. Se ha demostrado que los PER pueden eliminar los signos y síntomas clínicos y resolver la periodontitis apical. Además, el engrosamiento de las paredes del canal y/o el desarrollo continuo de la raíz se ha demostrado en algunos casos. De acuerdo con la Asociación Americana de Endodoncia las consideraciones clínicas para un procedimiento de regeneración donde el objetivo principal es la eliminación de los signos y síntomas clínicos y la resolución de la periodontitis apical; el incremento del engrosamiento de las paredes del canal y/o el desarrollo continuo de la raíz son objetivos secundarios en esas consideraciones. Por lo tanto, se puede afirmar que el objetivo principal de los PER es similar al de tratamiento de conducto no quirúrgico. Recientemente, los PER se han utilizado para tratar los dientes maduros con pulpas necróticas y periodontitis apical. El tratamiento también resultó en la eliminación de los signos y síntomas clínicos y la resolución de la periodontitis apical. La diferencia entre la terapia de conducto radicular no quirúrgica y un PER es que los canales desinfectados están llenos de materiales biocompatibles.

En seres humanos con dientes inmaduros permanentes, con pulpas necróticas infectadas y periodontitis apical después de PER los tejidos generados en el interior de los conductos radiculares son similares al cemento, parecidos al hueso, al ligamento y al tejido pulpar, son el propio tejido vital del huésped, que se hereda con mecanismos de defensa inmune para protegerse de invasores extranjeros. Por lo tanto, los PER son capaces de restaurar la vitalidad del tejido en el conducto radicular de dientes permanentes inmaduros que fueron destruidos previamente por infección o trauma. Sin embargo, no se sabe si los tejidos pueden ser generados en los mismos de dientes permanentes humanos maduros después de PER ya que no hay estudios histológicos disponibles.

En lugar de llenar el espacio del conducto radicular con materiales artificiales, se trata de llenar el mismo con tejidos vitales. El objetivo de la regeneración es recuperar el tejido y restaurar su función al estado original. En términos de regeneración de la pulpa, hay un protocolo clínico que pretende reestablecer los tejidos dentino pulpares en el canal radicular. Ha sido denominado revitalización o revascularización. (Tarek Mohamed Saoud et. al ,2015).

La revascularización según Andreasen JO, Andreasen FM. (1994) describe el restablecimiento del suministro vascular a la pulpa en dientes permanentes inmaduros: aporte sanguíneo; la revitalización según Trope M, et al. (2010) describe el crecimiento de un tejido que puede no parecerse al tejido original perdido: tejido y células vitales. Y la regeneración según Murray PE, Garcia-Godoy F, Hargreaves KM. (2007) es la sustitución de estructuras dañadas, incluyendo la dentina radicular, así como las células del complejo dentino – pulpar resultando tejidos de igual origen y función.

Hay 2 enfoques para la regeneración de tejidos: Basado en células y libre de células. El primero implica el trasplante de células exógenas en el huésped, y este último no lo hace. La revitalización pertenece a este último enfoque de la endodoncia en términos de regeneración pulpodentinaria: (1) defecto de tamaño crítico de la dentina y la pulpa, (2) células con compromiso de linaje con odontoblastos, (3) regeneración vs. reparación, y (4) obstáculos para la regeneración de la pulpa basada en células con enfoque basado en células madre ha demostrado que los tejidos de la pulpa y dentina se pueden regenerar en el espacio del conducto radicular vacío con suministro de sangre desde un solo extremo o desde ambos extremos (Huang et al. , 2010; Iohara et al, 2011; Nakashima y Huang, 2013; Rosa et al, 2013). Por el contrario, el enfoque sin células no ha demostrado la regeneración de pulpa y dentina en canales en los que el tejido de la pulpa se elimina completamente. La regeneración del tejido pulpar es una opción de tratamiento no invasivo; este concepto, fue introducido por Ostby (1961). Los procedimientos de endodoncia regenerativa pueden mejorar el pronóstico de los dientes con ápices inmaduros mediante el re-establecimiento de un tejido pulpar funcional que estimula un desarrollo radicular continuo, engrosamiento de las paredes radiculares y la competencia inmune.

Existen 3 principios importantes en los procedimientos de endodoncia regenerativa: 1. Eliminación de bacterias del sistema de conductos 2. Creación de un andamio para el crecimiento interno de nuevo tejido 3. Prevención de la reinfección con bacterias mediante la creación de un sellado hermético (Alan S. Law, 2013)

Las ventajas son el incremento del ancho y longitud radicular, las células sanguíneas propias del paciente, los medicamentos requeridos de fácil obtención, el uso de

instrumentos endodónticos convencionales, la evidencia radiográfica, no se requiere la obturación del conducto y, son una o dos sesiones.

Las desventajas del procedimiento son que los resultados clínicos a largo plazo aún son controversiales, el desconocimiento de la naturaleza del tejido formado, la pigmentación coronaria, las reacciones alérgicas a la medicación intraconducto, los períodos de seguimiento y está totalmente contraindicado si se necesita perno como parte de la restauración final. (Murray *et al.*, 2007; Huang *et al.*, 2008; Iwaya *et al.*, 2001; Banchs *et al.*, 2004; Shah *et al.*, 2008; Ding *et al.*, 2009; Chen *et al.*, 2012; Cotti *et al.*, 2008; Shimizu *et al.*, 2012; Martin *et al.*, 2013; Kim *et al.*, 2010; Wingler *et al.*, 2013)

Para que exista una regeneración se necesitan células madre, factores de crecimiento y un andamiaje (Hargreaves, K, Diogenes, A, Teixeira, J Endod 2013). Las células madres (CMPA) son la principal fuente de odontoblastos responsables de continuar con el desarrollo radicular y debido a su cercanía con el suplemento sanguíneo periodontal pueden sobrevivir frente a la necrosis pulpar, incluso si existe infección. Los factores de crecimiento corresponden a proteínas que se unen a los receptores celulares con el fin de inducir proliferación y/o diferenciación. Muchos de estos factores son capaces de estimular la división celular de numerosos tipos celulares, mientras otros son célula – específico. Algunos de ellos son PDGF, TGB BETA, BMPS, VEGS, FGS, IGFS y HGS. (Mothanna K. Alrahabi, Mahmoud M. Ali J 2014). La matriz de andamiaje actúa como guía para el crecimiento celular, diferenciación y organización en un sitio específico, además de permitir la adherencia de las células. Debe ser porosa, biocompatible, biodegradable en forma gradual y permitir transporte de nutrientes y desechos. Pueden ser naturales (colágeno, dentina, fibrina, seda, alginato) o sintéticos (polímeros).

Después del descubrimiento de células madre en la papila apical (CMPA), se generó la creencia de que pueden servir como una fuente de células endógenas para regenerar toda la pulpa en el espacio del conducto, incluso cuando la misma fue totalmente perdida. En el caso de pérdida de la papila apical, ha habido una posibilidad para atraer a las células madre a los tejidos periapicales o una fuente para migrar hacia el espacio del canal para regenerar pulpa. Usando un enfoque sin células, se debe inducir la migración de células distantes para ocupar el espacio del

canal y diferenciarse en células pulpareas y odontoblásticas. Las células adyacentes serían los de los tejidos periodontales/periapicales. Las células mesenquimales, como los cementoblastos y los osteoblastos, es poco probable que se conviertan en células odontoblásticas. Las células del tallo mesenquimal (CTM Mesenchymal stemcells) en estos tejidos pueden tener el potencial de cumplir con esta función esperada, sin embargo, estos CTM son normalmente comprometidos para diferenciarse en las células tisulares donde residen. Las células madre del ligamento periodontal se diferencian en células cementogénicas u osteogénicas (Chadipiralla *et al.*, 2010; Seo *et al.*, 2004), mientras que las CTM presentes en el hueso alveolar periapical se diferencian en osteoblastos (Matsubara *et al.*, 2005). En condiciones naturales, la conversión de células madre provenientes del cemento o hueso (p . ej. , células madre del ligamento periodontal) en células odontoblásticas puede ser difícil. Para células adyacentes (como CMPA o CTM), presentes en tejidos periapicales, el problema radica en si pueden diferenciarse en células para formar pulpa y en odontoblastos para hacer dentina.

Las CMPA se consideran la fuente de odontoblastos para formar dentina canalicular (Sonoyama *et al.*, 2008); por lo tanto, CMPA endógena puede migrar al espacio del conducto radicular para regenerar tejido pulpar. Sin embargo, las CTM en los tejidos periapicales permanecen como se comportaron originalmente después de la migración al espacio pulpar, formando tejido ectópicos en el espacio periodontal (Wang *et al.*, 2010; Shimizu *et al.*, 2013). Estas CTM adyacentes tienen principalmente una localización perivascular, algunas de los cuales son considerados pericitos (Da Silva Meirelles. *et al.*, 2008). En cuanto a las CTM presentes en la médula ósea, pueden ser movilizadas en el flujo de sangre y ser atraídas por el espacio pulpar.

Además, las CTM adyacentes de los tejidos periapicales pueden migrar hacia el espacio pulpar en mayor número debido a su proximidad. Esto puede explicar por qué los procedimientos de revitalización tienden a generar tejidos ectópicos periodontales/periapicales en el espacio del canal, y no pulpa y dentina.

La apexificación es un procedimiento para promover la formación de una barrera apical para cerrar el ápice abierto de un diente inmaduro con una pulpa no vital de manera que los materiales de relleno puedan estar contenidos dentro del espacio del

canal radicular (Rafter 2005). La capacidad de materiales como el hidróxido de calcio [Ca(OH)₂] para inducir la formación de esta barrera calcificada en el ápice hizo posible la apexificación y permitió la preservación de muchos dientes inmaduros comprometidos con pulpas no vitales por medios endodónticos y de restauración. Clínicamente, cuando el diagnóstico pulpar de un diente inmaduro no es vital, se realiza una apexificación para cerrar el extremo radicular, pero entendiendo que no habrá más desarrollo de la raíz en términos de maduración apical ni engrosamiento de las paredes de la dentina. La decisión clínica sobre si realizar la apexogénesis o la apexificación para dientes inmaduros parece ser clara, ya que los dientes que se considera que contienen tejido de pulpa vital están sujetos a apexogénesis y los dientes que tienen tejido de pulpa no vital reciben una apexificación. Sin embargo, ciertas observaciones clínicas reportadas recientemente han roto esta guía clara al mostrar que la apexogénesis puede ocurrir en dientes que tienen pulpas no vitales (Iwaya et al. 2001, Banchs & Trope 2004, Chueh & Huang 2006).

Recientemente, han surgido dos nuevos conceptos clínicos. Uno implica un enfoque de revitalización para lograr la generación y regeneración de tejidos. En este método, se espera que se forme nuevo tejido vivo en el espacio del canal limpio, lo que permitirá el desarrollo continuo de la raíz en términos de longitud y grosor. El otro es la búsqueda activa de la regeneración de pulpa/dentina mediante la tecnología de ingeniería de tejidos para implantar o volver a generar tejido pulpar. Aunque la tecnología aún está en sus comienzos, tiene el potencial de beneficiar a los dientes inmaduros sin pulpa al permitir el crecimiento y la maduración continua. Con este entendimiento, se puede predecir que la apexificación se volverá menos necesaria en los próximos años (Huang GT-J, 2009).

Se ha sugerido un nuevo protocolo en el que se induce una hemorragia para llenar el canal con un coágulo de sangre como un andamio para permitir la generación de tejidos vivos en el espacio del canal y la formación continua de las raíces (longitud y grosor de la pared) (Banchs & Trope 2004, Thibodeau & Trope 2007, Thibodeau *et al.* 2007). En lugar de usar Ca(OH)₂ como el medicamento intracanal entre las visitas para desinfectar y para inducir la formación de barrera apical, se utiliza una pasta antibiótica solo para desinfección (Iwaya *et al.* 2001, Banchs & Trope 2004).

Este nuevo protocolo de tratamiento coincide con el reciente concepto de medicina regenerativa que promueve la investigación y la práctica de la regeneración de tejidos (National Institutes of Health 2006). El tejido pulpodentinario puede regenerarse utilizando tecnologías de ingeniería de tejidos. Los intentos de regenerar el tejido pulpar se han considerado imposibles hasta hace poco y los principales avances en dos investigaciones básicas, a saber, son la ingeniería de tejidos y la biología de células madre. Las investigaciones sobre la ingeniería del tejido de la pulpa dental comenzaron a fines de la década de 1990 (Mooney *et al.* 1996, Bohl *et al.* 1998, Buurma *et al.* 1999). El aislamiento y la caracterización de células madre de pulpa dental (CMPD) (Gronthos *et al.* 2000), células madre de dientes deciduos exfoliados (CMDE) (Miura *et al.* 2003) y células madre de papila apical (CMPA) (Sonoyama *et al.* 2006) ha capitalizado la posibilidad de una regeneración pulpodentinaria (Huang *et al.* 2006, 2008, Murray *et al.* 2007a, Cordeiro *et al.* 2008, Prescott *et al.* 2008). Debido al ápice abierto del diente inmaduro, la vascularización mediante el crecimiento apical de los vasos sanguíneos, en una construcción diseñada que contiene células madre, puede facilitar una regeneración exitosa de pulpa y dentina en el conducto radicular (Huang *et al.* 2008).

Nuevamente, la apexificación no permite la generación o regeneración de tejidos vitales en el conducto radicular, mientras que los enfoques de revitalización o regeneración de tejidos brindan una nueva oportunidad para que los dientes afectados recuperen el crecimiento biológico de los tejidos.

La evidencia científica disponible presenta varios puntos en común, principalmente los pacientes jóvenes entre 6 y 18 años, dientes permanentes con ápices inmaduros, mínima o casi ninguna instrumentación del canal, la colocación de un medicamento intracanal y también la colocación de un sellado hermético para impedir el paso a las bacterias (Alan S. Law, 2013).

Los procedimientos de endodoncia regenerativa presentan diferentes variaciones como el tipo y la concentración del irrigante, el tipo y la concentración del medicamento intracanal, el número de citas y el período de tiempo entre las mismas, la creación de un coágulo de sangre en comparación con el uso de otro tipo de andamio, el tipo de barrera a colocar en el espacio pulpar, y por último la restauración final. A pesar de las variaciones en el tratamiento, casi todos resultan en

la resolución de la patología apical y el aumento de la longitud y grosor radicular (Alan S. Law, 2013).

Con respecto al uso de Ca(OH)_2 en comparación con la pasta antimicrobiana, se sugirió que la primera podría no ser adecuada si aún queda tejido pulpar vital en el canal. El contacto directo de la pasta de Ca(OH)_2 con el tejido inducirá la formación de una capa de tejido calcificado que puede ocluir el espacio de la pulpa, evitando así la regeneración del tejido de la pulpa (Huang 2008). Otra preocupación es que el Ca(OH)_2 puede dañar la vaina de la raíz epitelial de Hertwig (VREH) y, por lo tanto, destruir su capacidad para inducir a las células cercanas indiferenciadas a convertirse en odontoblastos (Banchs y Trope 2004). La eficacia de un régimen de antibióticos triples para desinfectar el espacio del conducto radicular se probó y verificó por primera vez por Sato *et al.* En 1996 y el uso clínico de la mezcla ha mostrado éxito en términos de resultados clínicos (Sato *et al.* 1996, Banchs & Trope 2004, Jung *et al.* 2008). Si los tres antibióticos descritos originalmente, es decir, metronidazol, minociclina y ciprofloxacina deben usarse para este procedimiento o si otras opciones pueden servir para este propósito.

Se ha considerado que, para tener un desarrollo continuo de la raíz, la VREH y el tejido recientemente identificado como la papila apical, deben ser funcionales (Huang *et al.* 2008). Por otro lado, si la pulpa, el VREH y la papila apical se pierden por completo, la raíz puede ganar cierto nivel de grosor debido al crecimiento hacia adentro del cemento desde las áreas periapicales hacia las paredes internas de la dentina del canal radicular. Además, este crecimiento hacia adentro del cemento está acompañado por el ligamento periodontal (LP) y el tejido óseo (Kling *et al.* 1986, Andreasen *et al.* 1995).

El resultado del enfoque de generación guiada y regeneración fue un espacio lleno de pulpa regenerada. La situación ideal sería que quede pulpa sobreviviente y tejido de papila apical después de la desinfección del conducto radicular y que se produzca una formación continua de la raíz hasta su madurez y un mayor grosor de la dentina radicular (Kling *et al.* 1986, Andreasen *et al.* 1995).

La papila dental contiene en el ápice células madre, CMPA (Sonoyama *et al.* 2006). Las CMPA pueden sobrevivir a la infección y conservar la capacidad de dar lugar a nuevos odontoblastos influenciados por VREH, lo que permite que se forme una

nueva dentina radicular y que la maduración de la raíz se complete. Se especuló que los CMPA supervivientes en la pulpa vital restante pueden reconstruir el tejido de pulpa perdida en el canal y diferenciarse en odontoblastos de reemplazo para sustituir a los odontoblastos primarios dañados (Sonoyama *et al.* 2008). Bajo esta circunstancia, uno puede anticipar los odontoblastos recién formados de CMPA para producir dentina que conduce a la extensión apical de la raíz. Además, los odontoblastos primarios existentes que sobrevivieron en el tejido de la pulpa residual y tal vez algunos odontoblastos de reemplazo nuevos pueden continuar produciendo dentina en las paredes dentinarias, haciendo que la raíz aumente su grosor. El espacio pulpar se llena con tejidos periodontales, en los casos en que se pierde toda la pulpa, los tejidos de la papila apical y el VREH, es poco probable que se produzca la autorregeneración del mismo tejido y la nueva formación de dentina. Existe abundante evidencia en la literatura que demuestra que cuando el tejido pulpar de los dientes inmaduros con ápices bien abiertos sufre una necrosis completa, pero en un entorno estéril, otros tejidos pueden llenar el espacio del canal.

La extensión apical de las raíces que resulta de la aposición de cemento es un proceso fisiológico normal. La aposición de tejido de cemento calcificado en la pared interna del canal también aumenta el grosor de la raíz. Una característica distintiva del cemento es su conexión con el LP por las fibras de Sharpey, que también se puede observar en los tejidos en el espacio pulpar. El crecimiento interno del tejido periodontal puede llegar hasta la cámara de la pulpa coronal (Nevins *et al.* 1977, 1978, Ellis *et al.* 1985, Hitchcock *et al.* 1985).

Ya sea que el conducto esté lleno de tejidos periodontales o de pulpa regenerada, las observaciones radiográficas a largo plazo demuestran que el mismo se estrecha o llena con el tejido mineralizado radioopaco a lo largo del tiempo. Histológicamente, los tejidos mineralizantes son similares a los de el hueso o la dentina (Robertson *et al.* 1997). Los tejidos duros pueden comenzar como partículas calcificantes, que se ha observado que se originan o están estrechamente asociadas con los vasos sanguíneos y las vainas de perineuro (Pashley *et al.* 2002). Curiosamente, estos son también los lugares donde se cree que existen las células madre de la pulpa (Shi Gronthos 2003). En la actualidad, no está claro si estas células madre son activadas por la inflamación de bajo grado para experimentar una diferenciación osteogénica.

Con el tiempo, estas partículas se funden en masas calcificadas más grandes y borran el espacio de la pulpa.

El potencial del tejido de la pulpa para regenerar la dentina perdida es bien conocido. La terapia de taponamiento pulpar directo para inducir la formación de puentes dentinarios se practica sobre la base de esta comprensión. Se cree que el uso de diversos materiales a base de cemento como Ca(OH)_2 y MTA (trióxido mineral agregado) promueve dicha actividad. El éxito a largo plazo utilizando MTA para el recubrimiento directo de la pulpa se ha informado recientemente (Bogen *et al.* 2008). La aplicación de factores de crecimiento recombinantes en el sitio lesionado para mejorar la regeneración de la dentina también se ha investigado (Rutherford y Gu 2000). La terapia basada en células que utiliza células pulpares aisladas o CPA, con manipulación genética para expresar proteínas morfogénicas óseas, para aumentar la generación de nueva formación de puentes de dentina es un área adicional de exploración (Rutherford 2001, Iohara *et al.* 2004).

Ostby (1961) estudió la reorganización del tejido en el espacio del canal lleno de coágulos de sangre. Se observó que el tejido formado en el canal no era pulpa, sino tejidos de granulación o fibrosos y, en algunos casos, se produjo el crecimiento hacia arriba del cemento y el hueso. Myers y Fountain (1974) observaron hallazgos similares en un estudio de primates que utilizaba coágulos de sangre como andamio. Las CMPA son de particular interés en la endodoncia regenerativa debido a su posicionamiento anatómico en el sitio del proceso de desarrollo de la raíz, es decir, inmediatamente adyacente a la terminación del conducto radicular. En casi todos los casos de endodoncia regenerativa o revascularización reportados, se desinfectan los dientes humanos permanentes inmaduros con diagnóstico clínico de necrosis pulpar, y se provoca el sangrado. Este mismo, actúa para liberar las células madre desde el tejido perirradicular, como las CMPA al sistema del canal, además de proporcionar un coágulo de fibrina que puede actuar como un andamio para soportar la proliferación celular y puede proporcionar los factores de crecimiento presentes en las plaquetas. Varios protocolos de desinfección han sido propuestos, incluida la aplicación de soluciones como de NaOCl al 5,25% , seguido de solución salina y clorhexidina al 0,12% (CHX) , NaOCl al 5,25% o NaOCl al 2,5% solo, o NaOCl al 6%, seguido de CHX de 2% . El uso de estos diversos irrigantes se basa sobre los

efectos bactericidas y bacteriostáticos conocidos. Sin embargo, su uso podría resultar en la citotoxicidad para las células madre.

El NaOCl es el irrigante más usado en la terapia endodóntica. Se ha confirmado que reduce la incidencia de bacterias cultivables en un 40 a un 60 % (Shuping *et al.*, 2000; Waltimo *et al.*, 2005).

En la primera cita del tratamiento se recomienda una irrigación con 20 ml de NaOCl; en bajas concentraciones, ya que altas concentraciones podrían impedir que las células madres se unan a la superficie de la dentina, además de resultar tóxico para CMPA (Ring *et al.*, 2008). En este sentido, Martin *et al.*, (2014) sugirieron que el acondicionamiento dentinario con NaOCl al 1.5 % promueve una mayor supervivencia de CMPA que cuando se usa al 3%. Además, se recomendó el uso de un sistema endovac o una aguja con extremo cerrado y aberturas laterales para evitar la extrusión periapical (Da Silva *et al.*, 2010).

Haapasalo *et al.*, (2010) recomendaron un enjuague final con 0.12 % de clorhexidina para la primera cita debido a su actividad antibacteriana y su capacidad para extender esta actividad a través de la interacción con la dentina. Sin embargo, se ha informado que la clorhexidina puede ser citotóxica para las células madre (Trevino *et al.*, 2011). Basrani *et al.*, (2007) sugirieron que si se usa clorhexidina, se debe aplicar solución estéril entre los usos de NaOCl y clorhexidina para minimizar la formación de un precipitado en el conducto radicular.

Para tener éxito, los irrigantes deben ser seleccionados sobre la base de consideración de sus propiedades bactericidas y/o bacteriostáticas y su capacidad para promover la supervivencia y la capacidad proliferativa de las células madre del paciente. Esta es una razón muy diferente cuando se compara con el uso clásico de irrigantes en la terapia endodóntica, donde no existe consideración del efecto químico sobre las células madre del huésped. Por lo tanto, los procedimientos endodónticos regenerativos, todos los aspectos de los procedimientos propuestos, incluidos los irrigantes utilizados, deben ser evaluados. (Ernesto Trevino, 2013).

Los protocolos que contenían EDTA promueven la supervivencia de CMPA, mientras que aquellos que contenían CHX fueron perjudiciales para la supervivencia de las células madre. Además, la adición NaOCl al 6% a EDTA disminuyó modestamente la viabilidad celular en comparación con EDTA solo. Por lo tanto,

tienen el potencial de afectar la supervivencia de las células madre adyacentes a las paredes del sistema de conductos radiculares, posiblemente por vía directa y mecanismos indirectos. (Ernestto Trevino *et al.*,2013).

Como principio fundamental, las bacterias en los sistemas de conductos radiculares deben ser eliminadas durante el tratamiento, para un resultado exitoso. Se ha informado que la desinfección del conducto radicular y la región perirradicular dan como resultado una buena curación de enfermedades periapicales en adultos (Bystrom *et al.* 1987). La aplicación de fármacos antibacterianos a las lesiones endodónticas es uno de los procedimientos clínicos que puede usarse para la limpieza de lesiones (Grossman 1972). Para desinfectar tales lesiones, un solo fármaco antibacteriano puede no ser efectivo (Molander *et al.* 1990); incluso si tiene un amplio espectro antibacteriano, ya que la composición bacteriana de los canales radiculares infectados es compleja. Las bacterias pueden invadir los conductos radiculares desde otros sitios orales, por ejemplo, placa dental y saliva, caries de dentina, también se puede contaminar el conducto radicular durante el tratamiento endodóntico. Todas estas bacterias pueden ser atacadas por diferentes fármacos antibacterianos. En la selección de los mismos, los medicamentos deben basarse en el conocimiento de los estudios bacteriológicos más actualizados. La mayoría de los aislamientos bacterianos de, dentina radicular infectada (Ando y Hoshino 1990) de placa dental (Hoshino *et al.*1989b), de lesiones cariosas (Hoshino 1985), de tejido pulpar donde las bacterias invaden a través de los túbulos dentinarios (Hoshino *et al.*, 1992), de lesiones de cemento (Kiryu *et al.* Alabama. 1994), de bolsas periodontales (Uematsu y Hoshino 1992) y saliva (Sato *et al.* 1993) y de placa de dentadura postiza de pacientes edéntulos (Hoshino y Sato 1988) los anaerobios obligados fueron estrictamente definidos como bacterias que solo crecieron en el espacio anaerobio. Las bacterias anaerobias fueron las que predominaron en las lesiones endodónticas y en las áreas relacionadas. La eficacia bactericida de una mezcla de ciprofloxacina, metronidazol y minociclina, con y sin la adición de rifampicina (4Mix y 3Mix, respectivamente), contra bacterias en lesiones cariosas y raíces infectadas, se ha demostrado claramente *in vitro*, aunque cada una de las drogas respectivas solas no fueron capaces de desinfectar las lesiones. La combinación de estas drogas ha demostrado penetrar eficientemente a través de la dentina a partir de

canales dentinarios preparados, especialmente de los conductos radiculares irrigados por ultrasonidos (Sato *et al.* 1997) Estos resultados sugieren que la aplicación tópica de la combinación de fármacos puede ser potente en la desinfección de lesiones en un tratamiento del conducto radicular. Aunque los efectos secundarios de la ciprofloxacina han sido reportados, la droga ha demostrado ser clínicamente segura cuando se aplica en las dosis recomendadas (Black *et al.* 1990). Para la aplicación tópica de la combinación de drogas se requiere una dosis muy baja, y por lo tanto cualquier efecto secundario sistémico adverso debe ser minimizado. Aun así, uno debe considerar innecesaria e inadecuada la aplicación prolongada de fármacos antibacterianos, ya que puede inducir bacterias resistentes a los medicamentos. Dado que el color rojo de la rifampicina no siempre es estéticamente adecuado para la aplicación tópica en la cavidad oral, se realizó una combinación de fármacos sin rifampicina (3Mix). La minociclina a veces causa pigmentación, especialmente en dientes calcificantes, por lo que la eficacia bactericida de la mezcla de ciprofloxacina y metronidazol más amoxicilina, cefaclor, cefroxadina, fosfomicina o rokitamicina se han comparado. Se encontró que las nuevas combinaciones de medicamentos (100 mg de cada una) fueron capaces de desinfectar las lesiones de caries y pulpas necróticas infectadas de dientes deciduos (Sato *et al.* 1993).

Una vez que se ha producido un andamio dentro del canal, se indica un sellado hermético a las bacterias. El MTA es actualmente el material de elección para lograr el sellado coronal en procedimientos regenerativos (Banchs; Trope, 2004). El MTA es un biocerámico capaz de fijarse incluso en presencia de sangre y es altamente resistente a la penetración bacteriana (Parirokh; Torabinejad, 2010). Para evitar la sobreextensión del MTA, una matriz de colágeno tal como Collaplug o Collacote puede colocarse en el conducto (Petrino *et al.*, 2010). Hoy en día, varios tipos de cementos biocerámicos han quedado disponibles para su uso en endodoncia que no causan decoloración como Bioaggregate y Biodentine (Valles *et al.*, 2013; Mohammadi *et al.*, 2014). En áreas donde la estética es crucial, el ionómero vítreo (IV) aplicado sobre una matriz colágeno puede ser utilizado como una alternativa a los cementos triminerales (Geisler, 2012; Shah *et al.*, 2008). Se puede concluir que el sellado coronal puede elegirse de acuerdo con los requisitos estéticos.

Uno de los inconvenientes potenciales del uso de MTA gris para la terapia de pulpa vital en el sector anterior es el desarrollo posterior de la decoloración de la corona. Por este motivo, el MTA blanco fue desarrollado. Aunque se ha demostrado que es comparable al MTA gris como agente de cobertura de la pulpa, los informes muestran la decoloración de MTA gris *in vitro* y que también decolora los dientes primarios *in vivo* después de la pulpotomía. Puede ser razonable reconsiderar el uso de MTA gris para el tratamiento de la pulpa vital en la zona estética. En caso de la decoloración que ocurre después de su uso en la zona estética, la eliminación cuidadosa del material puede intentarse después de la confirmación de la formación del puente de dentina (Ilya Belobrov *et al.* J Endod, 2011).

Los resultados de la terapia de revascularización se evalúan en 4 niveles, la evidencia clínica de cicatrización periapical; la evidencia radiográfica de cicatrización periapical y desarrollo radicular; la respuesta positiva a las pruebas de vitalidad pulpar y la evidencia histológica de la regeneración del complejo dentino-pulpar. Aunque esta última sea imposible de ver clínicamente sino se hace la extracción del elemento dentario tratado (Iwaya *et al.*, 2001; Banchs , Trope, 2004; Bezgin *et al.*, 2014).

El objetivo del siguiente estudio es describir y analizar las diferentes opciones de tratamiento para la realización de una técnica de revascularización dentaria, y así poder seleccionar la mejor secuencia clínica para obtener el éxito en dicha técnica.

CASO CLINICO

Se presenta el caso de un paciente masculino de 10 años de edad que asistió a la consulta odontológica, habiendo transcurrido un año de su traumatismo, donde relata haber sufrido avulsión con reimplante del elemento 21 y luxación de la pieza dentaria 22. Al realizar la exploración clínica se observó movilidad de grado I en el elemento 21, no había presencia de tracto sinuoso ni cambio de coloración de los elementos. Al examen periodontal no se presentaron alteraciones. Radiográficamente se observó una lesión radiolúcida alrededor de los elementos 21 y 22 (Fig. 1). También se observó una proporción corono-radicular alterada, ápice abierto, una disminución en la longitud radicular y una falta de engrosamiento de las paredes a lo largo del conducto radicular, dando como resultado paredes dentinarias finas. El paciente, no refería dolor y la respuesta a los test de sensibilidad de frío y calor fue negativa en ambos elementos dentarios. El diagnóstico fue compatible con periodontitis apical crónica.

Ante la falta de desarrollo radicular, se decidió que el tratamiento de elección sería una revascularización en ambos elementos. El tratamiento se realizó en varias sesiones. Se eligió comenzar por el elemento 21 ya que tenía un pronóstico más reservado que el 22.

En la primer sesión se colocó anestesia (Totalcaina forte- Carticaína Clorhidrato 4 % - L-Adrenalina 1: 100.000, laboratorio Bernabo, Argentina) infiltrativa con vasoconstrictor en el elemento 21, se realizó el aislamiento del campo operatorio con goma dique (Sanctuary dental gum, Malasia) sin clamps en los elementos afectados. Posteriormente se procedió a trabajar en la apertura cameral con turbina de alta velocidad, con fresa redonda de carburo tungsteno número 4 garantizando acceso directo al conducto radicular. Se irrigó con 20 ml hipoclorito de sodio al 1% (Clorox. Pe) suave y abundante, con jeringa con pico tipo luer lock y con agujas de irrigación con punta roma, bisel lateral y tope endodóntico estériles, 30G de 4 cm (Tedequim SRL) a 12 mm del borde incisal del elemento dentario y fue acompañado por aspiración constante con puntas de aspiración Endo Tips de 0.06 (Angelus) para realizar la limpieza y descontaminación de conducto. No se realizó instrumentación

mecánica ya que se podrían debilitar aún más las paredes del conducto radicular. Se secó el conducto con puntas de papel numero 70 a una longitud de 12 mm tomando como referencia de trabajo el borde incisal (Absorbent paper points, Meta Biomed, Ritedent. USA).

Una vez finalizada la limpieza, se pelaron, cortaron y molieron las pastillas con un mortero y pilón para preparar la pasta triantibiotica con 200 mg de ciprofloxacina (Ciriax 500, Roemmers, Argentina), 500 mg de metronidazol (Ginkan 500, Baliarda, Argentina) y 100 mg de cefalexina (Cefalexina Argentina, Argentina, Argentina).(fig.2) (fig.3). Como vehículo se utilizaron unas gotas solución fisiológica estéril (Tecsolpar por 500 ml) hasta lograr una consistencia de pasta. Se colocó la pasta triantibiotica con lentulo y se condensó por debajo de la unión cemento-esmalte para minimizar las pigmentaciones en la corona (fig. 4). Se selló de 3 a 4 mm con ionómero de vítreo (Densell, tipo 2, Argentina). Se recitó al paciente en 4 semanas.

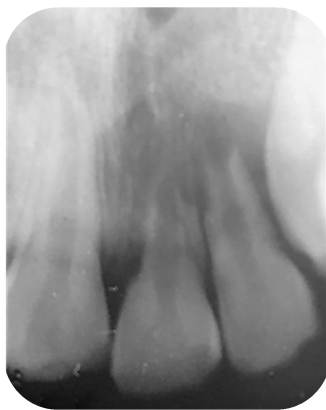


Fig. 1. Radiografía preoperatoria



Fig. 2. Preparación de la pasta triantibiotica con mortero.

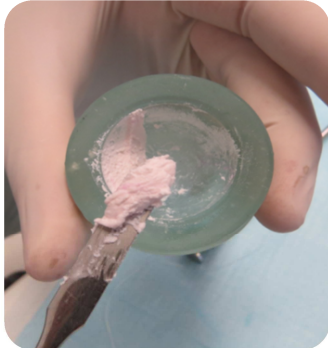

Fig. 3 Pasta triantibiotica

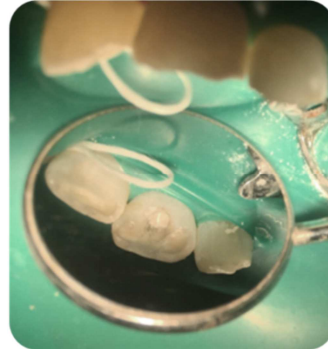


Fig. 4 Pasta triantibiotica colocada en el interior del conducto.

Pasado el período de actividad de la pasta triantibiotica colocada en el conducto, se realizó la segunda sesión, se colocó anestesia infiltrativa sin vasoconstrictor (Indican, Lidocaína al 2%, Sidus S.A, Argentina), se colocó el aislamiento del campo operatorio con goma dique (Sanctuary dental gum, Malasia) sin clamps en los elementos afectados y luego, se eliminó el material restaurador provisional con una fresa redonda número 4 de carburo tungsteno (Dremel), se irrigó con 10 ml de hipoclorito de Na al 1% para retirar la pasta triantibiotica, se introdujo una lima K número 50 embebida en EDTA al 17% (Densell, Argentina) hasta 2mm pasada la constricción apical para provocar el sangrado(Fig. 5). Luego de la formación de coagulo se colocó MTA (MTA repair HP, Angelus, Campiñas, Brasil) de 2-3 mm hasta la entrada del conducto (Fig. 6) (Fig.7). Se selló con ionómero vítreo (Densell, tipo 2, Argentina). Se procedió a la toma de la radiografía postoperatoria (Fig. 8) y se le indicó al paciente realizar lo más pronto posible la restauración definitiva con resinas compuestas.

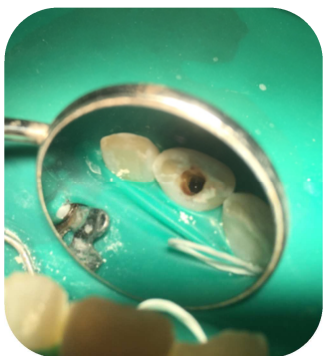

Fig. 5. Sangrado, formación del coágulo

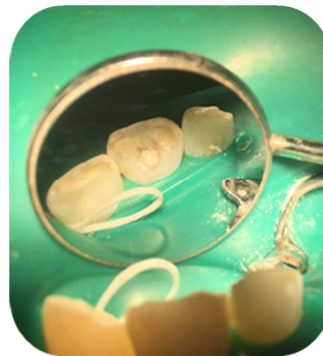

Fig. 6. Colocación de MTA

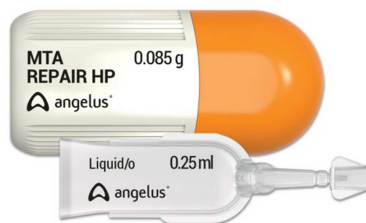

Fig. 7 MTA REPAIR HP

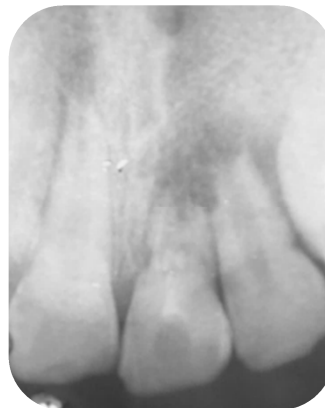

Fig. 8. Radiografía postoperatoria

Se citó al paciente en una tercer sesión, donde se trabajó en el elemento 22, se colocó anestesia (Totalcaina forte- Carticaína Clorhidrato 4 % - L-Adrenalina 1: 100.000, laboratorio Bernabo, Argentina) infiltrativa con vasoconstrictor en el elemento 21, se realizó el aislamiento del campo operatorio con goma dique (Sanctuary dental gum, Malasia) sin clamp en los elementos afectados y, se procedió a confeccionar la apertura cameral con una fresa redonda número 4 de carburo tungsteno (Dremel) garantizando acceso directo al conducto radicular (fig.9). Se irrigó con 20 ml hipoclorito de sodio al 1% (Clorox. Pe) suave y abundante, con jeringa con pico tipo luer lock y con agujas de irrigación con punta roma, bisel lateral y tope endodóntico esterilizadas, 30G de 4 cm (Tedequim SRL) a 12 mm del borde incisal del elemento dentario y fue acompañado por aspiración constante con puntas de aspiración Endo Tips de 0.06 (Angelus) para realizar la limpieza y descontaminación de conducto (Fig.N10). No se realizó instrumentación mecánica ya que se podrían debilitar aún más las paredes del conducto radicular. Se secó el conducto con puntas de papel numero 70 a una longitud de 12 mm tomando como referencia de trabajo el borde incisal (Absorbent paper points, Meta Biomed, Ritedent. USA). Se pelaron, cortaron y molieron las pastillas con un mortero y un pilón para preparar la pasta triantibiotica con 200 mg de ciprofloxacina (Ciriax 500, Roemmers, Argentina), 500 mg de metronidazol (Ginkan 500, Baliarda, Argentina) y 100 mg de cefalexina (Cefalexina Argentina, Argentina, Argentina). (fig. 2) (fig.3). Como vehículo se utilizaron unas gotas solución fisiológica estéril (Tecsolpar por 500 ml) hasta lograr una consistencia de pasta. Se colocó la pasta triantibiotica con lentulo y se condensó por debajo de la

unión cemento-esmalte para minimizar las pigmentaciones en la corona (fig.11) (fig.12). Se selló de 3 a 4 mm con ionómero de vítreo (Densell, tipo 2, Argentina). Se recitó al paciente en 4 semanas.

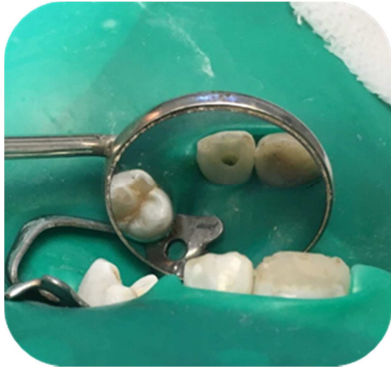

Fig. 9. Apertura cameral.

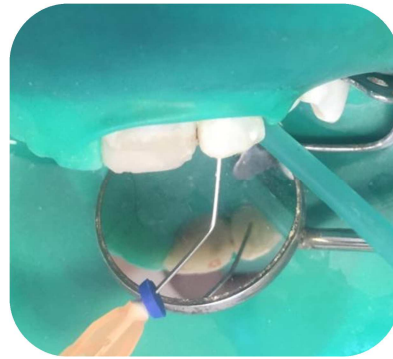


Fig. 10. Irrigación y aspiración

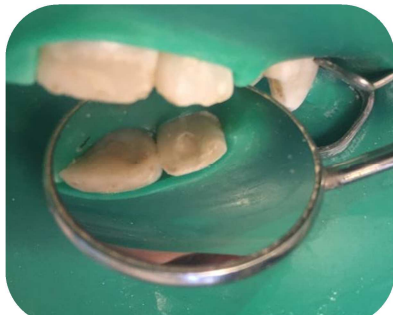


Fig. 11. Pasta triantibiótica colocada en el conducto radicular

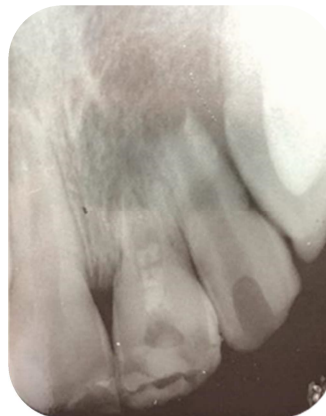

Fig.12. Radiografía del elemento 22 con la pasta triantibiótica

Pasado el período de actividad de la pasta triantibiótica, se procede a realizar la cuarta sesión, se colocó anestesia infiltrativa sin vasoconstrictor (Indican, Lidocaína al 2%, Sidus S.A, Argentina), se realizó el aislamiento del campo operatorio con goma dique (Sanctuary dental gum, Malasia) sin clamps en los elementos afectados y luego, se eliminó el material provisorio con una fresa redonda número 4 de carburo tungsteno (Dremel). Se irrigó abundantemente con aproximadamente 10 ml de hipoclorito de Na al 1% para retirar la pasta triantibiótica, con jeringa con pico tipo luer lock y con agujas de irrigación con punta roma, bisel lateral y tope endodóntico

estériles, 30G de 4 cm (Tedequim SRL) a 12 mm del borde incisal del elemento dentario y fue acompañado por aspiración constante con puntas de aspiración Endo Tips de 0.06 (Angelus). Se introdujo una lima K número 50 embebida en EDTA al 17% (Densell, Argentina) hasta dos 2mm pasada la constricción apical para provocar el sangrado (Fig.13). Luego de la formación del coagulo se colocó MTA (MTA repair HP, Angelus, Campiñas, Brasil) de 2-3 mm hasta la entrada del conducto. Se selló con ionómero vítreo (Densell, tipo 2, Argentina). Se indica al paciente realizar lo más pronto posible la restauración definitiva con resinas compuestas. Radiografía postoperatoria (Fig.14).

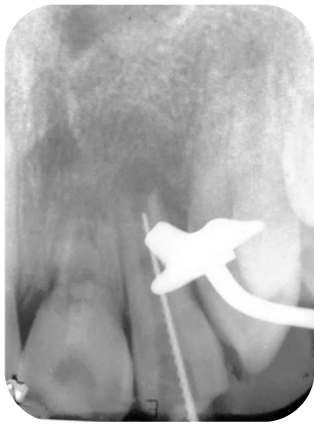

Fig. 13 Lima K 50° en el conducto para provocar el sangrado.

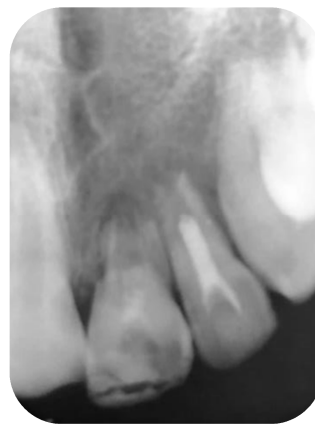

Fig. 14 Conducto obturado y sellado con MTA.

DISCUSIÓN

El procedimiento de revascularización se considera una alternativa de tratamiento cuando el desarrollo radicular se interrumpe en su fase temprana de formación y la anatomía de la raíz es frágil. A pesar de los resultados prometedores, permanecen las dudas sobre la secuencia ideal de esta terapia (Kontakiotis *et al.*, 2015).

El uso del término 'revascularización' fue adaptado por Iwaya *et al.*(2001) para describir la curación clínica de los abscesos periapicales y la formación continua de la raíz en dientes inmaduros con pulpas no vitales. Otros autores adaptaron el término sin cuestionarlo hasta que Huang & Lin (2008) consideraron que la "revascularización" no abarcaba el proceso real de curación y reparación que tiene lugar en estos casos clínicos (Huang & Lin 2008). El término "revitalización" utilizado por estudios anteriores que intentaron revivir tejidos en el espacio de la pulpa quizás describiría el fenómeno con mayor precisión (Nevins *et al.*, 1976).

Con respecto a la metodología empleada, hubo varias diferencias observadas entre la etapa de desinfección, donde la concentración de hipoclorito de sodio (NaOCl) utilizada en el lavaje oscilaba entre el 2,5 y el 6 %, lo cual interfiere directamente con las propiedades de las soluciones y posiblemente, en altas concentraciones, elimina las células sobrevivientes dentro del conducto radicular. Nagata *et al.* (2014) utilizaron hidróxido de calcio y gel de clorhexidina al 2 % para la desinfección, ambos citotóxicos cuando estaban en contacto directo con las células. A pesar de las variaciones de técnicas en el proceso de desinfección, todos los estudios informaron éxito clínico con resolución de periodontitis apical y fístulas, y obtuvieron dientes totalmente asintomáticos.

Teniendo en cuenta la desinfección con clorhexidina, los estudios han evaluado la citotoxicidad de algunos irrigantes en contacto con células madre de la papila apical. En este artículo, se observó que la clorhexidina al 2% afectaba la viabilidad de las células madre de la papila apical que conducen a células no viables. Adicionalmente, algunos autores han relacionado la acción nociva del hidróxido de calcio en la revascularización pulpar. Se ha sugerido que debido a su pH alto, el hidróxido de calcio producirá tejido de necrosis inmediatamente después del contacto,

destruyendo así los tejidos con el potencial de diferenciación de una pulpa nueva. Otra desventaja está relacionada con el aumento de riesgo de fractura radicular en dientes inmaduros con apósito de hidróxido de calcio, la cual sería causada por su reacción con la dentina (Adriana de Jesus Soares *et al.* J Endod,2013).

La decoloración en los elementos dentarios ha sido reportada en diversos estudios, lo cual representa una desventaja en el procedimiento. La minociclina, uno de los antibióticos que componen la pasta triantibiótica es el responsable de la decoloración (Kim *et al.*, 2010), siendo un derivado semisintético de la tetraciclina, el cual tiene la capacidad de quelar los iones de calcio y de ser incorporado en los dientes, dando como resultado una decoloración (McKenna *et al.*, 1999). Para evitarlo, puede ser eliminada, utilizando una combinación de sólo dos antibióticos, o bien, la minociclina puede ser reemplazada por otro antibiótico (Iwaya *et al.*, 2001; Thibodeau, 2007).

Zhu *et al.* (2015) explicaron que la aparición de los tejidos parecidos a cemento y ligamento periodontal se debe a la falta de células madre suministradas al conducto. Nosrat *et al.* (2015) también informaron que las células madre producidas en el coagulo podrían no diferenciarse en odontoblastos, ya que pueden ser movilizados dentro del conducto radicular por diferentes fuentes, tanto de la papila apical como de la médula ósea. Por lo tanto se han sugerido diferentes estrategias de genética de tejidos, tales como el uso de factores de crecimiento (Tawfik *et al.*, 2013), plasma rico en plaquetas (Torabinejad *et al.*, 2015) y una combinación de células madre de la pulpa dental (Zhu *et al.*, 2013), intentando la regeneración del tejido pulpar verdadero. En este estudio se encontró que en solo 3 casos se evidenció un tejido similar a la pulpa caracterizado por la presencia de células similares a odontoblastos a lo largo de la predentina (Yoo *et al.*, 2014). Todos los estudios realizados en animales compartieron una característica común, ausencia de formación de tejido pulpar con presencia de odontoblastos y dentina. El tejido nuevo formado, era parecido al cemento, ligamento periodontal y hueso en la mayoría de los casos, ya sea con el uso de un andamio del coagulo sanguíneo o con otros tipos de andamios, e incluso en aquellos que no utilizaban ningún andamio. Así, los procedimientos regenerativos promueven la restauración de la función y de la continuidad del tejido, pero con distorsión de la arquitectura normal (Ten *et al.*, 2003). Debido a la falta de

información en los estudios publicados sobre el número de dientes que fueron estudiados, resulta difícil determinar con precisión si existe alguna diferencia entre lograr el coágulo sanguíneo o colocar otros andamios de tejido duro intracanal.

Todos los estudios que utilizan MTA sobre el coágulo u otro andamio, mostraron calcificación intraconducto. De hecho, los informes de casos demostraron calcificación con tejido duro debajo del MTA (Nosrat *et al.*, 2015), y calcificación dispersa en el interior del canal (Martin *et al.*, 2013). En los canales que se dejaron vacíos, no produciéndose sangrado ni ningún andamio, se obtuvieron resultados negativos. No obstante, es necesario el sangrado y posteriormente la formación del coágulo intraconducto, para la formación de tejido duro.

El éxito de dicho procedimiento regenerativo se relaciona con otros resultados como la resolución de la enfermedad y el desarrollo continuo radicular, con tasas de éxito relativamente altas (Bukhari *et al.*, 2016). Aunque los hallazgos histológicos demostraron que el resultado del tratamiento difirió de la dentina normal y del tejido pulpar, esto no debe impedir la práctica clínica.

Algunos autores han propuesto optimizar las propiedades del coágulo sanguíneo mediante la adición de células con plasma rico en plaquetas (PRP) (Jadhav *et al.*, 2013) o factor de crecimiento básico de fibroblastos (FCBF) (Nagy *et al.*, 2014). Por otro lado, un estudio informó condiciones en las que el coágulo de sangre no fue necesario para el desarrollo radicular (Jung *et al.*, 2008)

Petrino *et al.*, (2010) la consideran una técnica desafiante, ya que varios autores han encontrado dificultades en su ejecución. Resulta difícil sellar un canal radicular con MTA sobre un coágulo de sangre, donde se mezcla con el material cuando se aplica cierta presión. Dos estudios han propuesto con éxito el uso de una matriz con Collaplug o Collacote (Nagata *et al.*, 2014) para superar este problema. El período de seguimiento es clínico y radiográfico, en donde los resultados clínicos demostraron claramente el éxito de la técnica y sus ventajas en comparación con la técnica de apexificación con hidróxido de calcio y la inducción de una barrera apical con MTA. Dichos estudios mostraron resultados positivos para eliminar la infección. Recientes publicaciones de resultados radiográficos y clínicos satisfactorios, obtenidos después de la aplicación de tratamientos de revascularización en dientes permanentes inmaduros no vitales ha estimulado enormemente el interés en este método. Aunque

la mayor parte de los datos se derivan de informes de casos o series de casos, un estudio retrospectivo ha demostrado que se produce un aumento significativamente mayor en el ancho y en longitud de la raíz después de la revascularización en comparación con el tratamiento de apexificación con MTA o con hidróxido de calcio, o con el tratamiento de conducto radicular no quirúrgico tradicional (Bose *et al.*, 2009).

Por otra parte, estos datos son similares a los resultados obtenidos en el estudio realizado por Bose *et al.*, (2009) en lo que se refiere al aumento del ancho y de la longitud de la raíz radiográfica y la magnitud de los efectos, tanto para la revascularización (48% y 25 11%, respectivamente) como para la apexificación con MTA (0,2% y 0,2%, respectivamente). En conjunto, estos estudios proporcionan evaluaciones independientes de la eficacia de los métodos de revascularización. En cuarto lugar, se podría decir que este es el primer estudio que analiza cuantitativamente tanto la supervivencia de los dientes como también el éxito clínico después del tratamiento de revascularización. Otros trabajos de investigación sólo tuvieron en cuenta las radiografías para realizar mediciones, ignorando los cambios causados por las diferentes incidencias del haz central de rayos X (Nagy *et al.*, 2014). Otras evaluaciones también presentaron radiografías sin ninguna normalización. Esto demuestra la necesidad de un protocolo para las evaluaciones radiográficas.

A pesar del éxito clínico de la técnica, existen muy pocos estudios histológicos en dientes humanos que describan el tejido formado en este tipo de reparación (Jung *et al.*, 2008).

Se evaluaron dientes sometidos a revascularización y posteriormente extraídos por alguna otra razón, y el estudio concluyó que el tejido formado en el espacio del canal no fue pulpa y no funciona como dicho tejido, lo que significa que la revascularización no es la regeneración pulpar, sino que se asemeja al proceso de reparación de una herida (Nosrat *et al.*, 2011, Wang *et al.*, 2010).

Todas estas circunstancias nos llevan a creer que es necesario establecer un protocolo estandarizado para la técnica de revascularización pulpar, así como los criterios estrictos para la evaluación clínica y radiográfica, tipo de reparación, tejido formado y el pronóstico del diente a largo plazo. La evidencia científica debe ser interpretada con precaución ya que la misma informa sobre diferentes métodos y parámetros. A

pesar de la capacidad de la técnica de revascularización de la pulpa para estimular el desarrollo del cierre apical y el engrosamiento de la dentina radicular, siguen sin conocerse varios aspectos, como los factores clave del tipo de reparación, tejido formado y pronóstico a largo plazo (Kahler *et al.*, 2014, Iwaya *et al.*, 2001).

En relación al caso clínico expuesto, se utilizó pasta triantibiótica en la etapa de desinfección, reemplazando la minociclina por cefalexina, en concordancia con los estudios realizados por Kahler *et al.*, (2014) e Iwaya *et al.*, (2001).

En la segunda sesión, luego de eliminar la pasta triantibiótica, y producir el sangrado dentro del conducto se colocó MTA, siendo esto respaldado por los estudios realizados por Nosrat *et al.*, (2015) y Martin *et al.*, (2013) quienes demostraron calcificación con tejido duro debajo del MTA y calcificaciones dispersas interiormente dentro del canal. Nagata *et al.*, (2014) propusieron el uso de una matriz de Collaplug o Collacote sobre el coágulo para colocar el MTA; en nuestro caso clínico no se encontró ninguna dificultad para colocar el MTA sobre el coágulo.

Luego de 12 meses de seguimiento del paciente, este continuó asintomático, se observó la resolución de la periodontitis apical y una radiopacidad diferente dentro del conducto radicular en concordancia con lo reportado por Bukhari *et al.*, (2016). También se observa una formación de un tejido similar al dentinario cerca de la porción apical. Ya que los resultados obtenidos hasta el momento son exitosos, se evidencia el correcto manejo del protocolo de revascularización en el caso clínico y un pronóstico favorable para ambos elementos dentarios.

CONCLUSIÓN

Las diferentes opciones para el tratamiento de dientes inmaduros permanentes con pulpas necróticas y ápices abiertos van desde el procedimiento de apexificación con hidróxido de calcio o la técnica de barrera apical con MTA hacia procedimientos endodónticos regenerativos.

Hoy en día los procedimientos endodónticos regenerativos son nuestros mayores aliados, aunque todavía resulta compleja la selección de casos en tales procedimientos, ya que no se han llevado a cabo ensayos clínicos aleatorios para apoyar resultados positivos o comparaciones directas con tratamientos de apexificación.

Es considerable la necesidad de mayor cantidad de los mismos para continuar investigando los procedimientos de endodoncia regenerativa y permitir a los clínicos tomar decisiones basadas en la evidencia científica; ya que resulta dificultoso decidir un protocolo exacto de secuencia clínica para poder obtener el éxito constante de la técnica de revascularización dentaria basada en evidencia científica.

REFERENCIAS BIBLIOGRÁFICAS

- Adriana de Jesus, Fernanda. Pulp revascularization after root canal decontamination with calcium hydroxide and 2% chlorhexidine gel's J Endod, March 2013; 39: 417-20.
- Akman Melek et al. Comparison of Different Irrigation Activation Regimens and Conventional Irrigation Techniques for the Removal of Modified Triple Antibiotic Paste from Root Canals. J Endod 2015;41:720–724.
- American Association of Endodontics. Clinical considerations for a regenerative procedure. Available at: www.aae.org
- Andreasen JO, Farik B, Munksgaard EC. Long-term calcium hydroxide as a root canal dressing may increase risk of root fracture. Dent Traumatol 2002; 18:134– 7.
- Andreasen JO, Bakland LK. Pulp regeneration after non infected and infected necrosis, what type of tissue do we want? A review Dent Traumatol 2012; 28:13– 8.
- Ashraf F. Fouad et al. Healing after Regenerative Procedures with and without Pulpal Infection. J Endod 2014;40:S58–S64.
- Ashraf F. Fouad & Ali Nosrat. Pulp regeneration in previously infected root canal space. Endodontic Topics 2013, 28, 24–37
- Banchs F, Trope M. Revascularization of immature permanent teeth with apical periodontitis: new treatment protocol. J Endod 2004;30:196-200.
- Basrani Bettina et al. Interaction between Sodium Hypochlorite and Chlorhexidine Gluconate. J Endod 2007;33:966 –969.
- Belobrov Ilya et al. Treatment of Tooth Discoloration after the Use of White Mineral Trioxide Aggregate. J Endod 2011;37:1017–1020.
- BLACK A. REDMOND AOB. STEEN HJ. OBORSKA IT (1990) Tolerance and safety of ciprofloxacin in pediatric patients. J Int J Antimicrob Chemother 26. 25-9.
- Bohl KS, Shon J, Rutherford B, Mooney DJ (1998) Role of synthetic extracellular matrix in development of engineered dental pulp. Journal of Biomaterials Science. Polymer Edition 9, 749–64.
- Bogen G, Kim JS, Bakland LK. Direct pulp capping with mineral trioxide aggregate: an observational study. J Am Dent Assoc 2008;139:305–15
- Bose R, Nummikoski P, Hargreaves K. A retrospective evaluation of radiographic outcomes in immature teeth with necrotic root canal systems treated with regenerative endodontic procedures. J Endod 2009;35:1343-9
- Bukhari S, Kohli MR, Setzer F, Karabucak B. Outcome of revascularization procedure: a retrospective case series. J Endod. 2016; 42:1752-1759.
- Burma B, Gu K, Rutherford RB (1999) Transplantation of human pulpal and gingival fibroblasts attached to synthetic scaffolds. European Journal of Oral Sciences 107, 282–9.

- BYstrom A, Hapi'onenr-P, Siocrenu, SundqvI,STG (198 7) Healing of priapical lesions of pulpless teeth after endodontie treatment with controlled asepsis. *Endodontics und Detital Tvatunatoim* 3. 58-63
- Chadipiralla K, Yochim JM, Bahuleyan B, Huang CY, Garcia-Godoy F, Murray PE, et al. (2010). Osteogenic differentiation of stem cells derived from human periodontal ligaments and pulp of human exfoliated deciduous teeth. *Cell Tissue Res* 340:323-333.
- Chen XI, Armstrong MA, Li G (2012) Mesenchymal stem cells in immunoregulation. *Immunology and Cell Biology* 84, 413– 21.
- Cohen, S. (2002). *Vías De La Pulpa*. 8ª edición, Editorial Mosby.
- Cordeiro MM, Dong Z, Kaneko T et al. (2008) Dental pulp tissue engineering with stem cells from exfoliated deciduous teeth. *Journal of Endodontics* 34, 962–9.
- Cotti E, Mereu M, Lusso D. Regenerative treatment of an immature, traumatized tooth with apical periodontitis: report of a case. *J Endod* 2008;34:611–6.
- Ellis E and Hitchcock R. intentional vital root transection. *Oral Surgery* 1985,60,2-14.
- Da Silva LAB, Nelson-Filho P, da Silva RAB, Flores DSH, Heilborn C, Johnson JD, Cohenca N. Revascularization and periapical repair after endodontic treatment using apical negative pressure irrigation versus conventional irrigation plus triantibiotic intracanal dressing in dogs' teeth with apical periodontitis. *Oral Surg Oral Med Oral Pathol Oral Radiol Endod* 2010;109:779-87.
- Ding RY, Cheung GS, Chen J, Yin XZ, Wang QQ, Zhang CF. Pulp revascularization of immature teeth with apical periodontitis: a clinical study. *J Endod* 2009;35:745–9.
- Diogenes AR, Ruparel NB, Teixeira FB, Hargreaves KM. Translational science in disinfection for regenerative endodontics. *J Endod* 2014 Apr;40(4 Suppl):S52-7
- Galler K M. Clinical procedures for revitalization: current knowledge and considerations. *International Endodontic Journal*, 49, 926–936, 2016.
- Geisler TM. Clinical considerations for regenerative endodontic procedures. *Dent Clin North Am* 2012;56:603-26
- Gronthos S, Brahimi J, Li W et al. (2002). Stem cell properties of human dental pulp stem cells. *Journal of Dental Research* 81, 531–5
- Grossman LI (1972) Sterilization of infected root canals. *Journal of the American Dental Association* 85. 900-905
- Haapasalo M, Qian W, Portenier I, Waltimo T. Effects of dentin on the antimicrobial properties of endodontic medicaments. *J Endod* 2007;33:917–25
- Hargreaves KM, Diogenes A, Teixeira FB. Treatment options: biological basis of regenerative endodontic procedures. *J Endod* 2013 Mar;39(3 Suppl):S30-43.
- Herbert L Ray Jr et al Long-term follow up of revascularization using platelet-rich fibrin. *Dental Traumatology* 2016; 32: 80–84.
- Hoshino et al. In-vitro antibacterial susceptibility of bacteria taken from infected root dentine to a mixture of ciprofloxacin, metronidazole and minocycline. *International Endodontic Journal* 1996 29. 12 5-1 3.
- Hoshino E (1990) Sterilization of carious lesions by drugs. *Journal of the Japanese Association of Dental Science* 9, 32-7 (in Japanese)

- Huang G.T.-J. Apexification: the beginning of its end. *International Endodontic Journal*, 42, 855–866, 2009
- Huang and F. Garcia-Godoy. Missing Concepts in De Novo Pulp Regeneration. *J DENT RES* 2014 93: 717.
- Iohara K, Imabayashi K, Ishizaka R, Watanabe A, Nabekura J, Ito M, et al. (2011). Complete pulp regeneration after pulpectomy by transplantation of CD105+ stem cells with stromal cell-derived factor-1. *Tissue Eng Part A* 17:1911-1920.
- Iwaya SI, Ikawa M, Kubota M. Revascularization of an immature permanent tooth with apical periodontitis and sinus tract. *Dent Traumatol* 2001; 17:185–7.
- Jadhav GR, Shah N, Logani A. Comparative outcome of revascularization in bilateral, non-vital, immature maxillary anterior teeth supplemented with or without platelet rich plasma: A case series. *J Conserv Dent*. 2013 Nov;16(6):568-72
- Jung IY, Lee SJ, Hargreaves KM. Biologically based treatment of immature permanent teeth with pulpal necrosis: a case series. *J Endod* 2008; 34:876–87.
- Kahler B, Mistry S, Moule A, Ringsmuth AK, Case P, Thomson A, Holcombe T. Revascularization outcomes: a prospective analysis of 16 consecutive cases. *J Endod* 2014;40:333–8.
- Kim JH, Kim Y, Shin SJ, et al. Tooth discoloration of immature permanent incisor associated with triple antibiotic therapy: a case report. *J Endod* 2010; 36:1086–91
- Kirchhoff AL, Raldi DP, Salles AC, Cunha RS, Mello I. Tooth discolouration and internal bleaching after the use of triple antibiotic paste. *International Endodontic Journal* 2014.
- Kling M, Cvek M, Mejare I (1986) Rate and predictability of pulp revascularization in therapeutically reimplanted permanent incisors. *Endodontics and Dental Traumatology* 2, 83–9
- Kontakiotis et al. Regenerative Endodontic Therapy: A Data Analysis of Clinical Protocols. *Journal of Endodontics* 2015; 41, 146-54.
- Law Alan S., DDS, PhD Considerations for Regeneration Procedures. *J Endod* 2013;39:S44–S56.
- Lin Jiacheng et al. Regenerative Endodontics Versus Apexification in Immature Permanent Teeth with Apical Periodontitis: A Prospective Randomized Controlled Study. *J Endod* 2017;43:1821–1827.
- Martin DE, Henry MA, Almeida JFA, Teixeira FB, Hargreaves KM, Diogenes AR. Effect of sodium hypochlorite on the odontoblastic phenotype differentiation of SCAP in cultured organotype human roots. *J Endod* 2012 Mar(3):e26.
- Martin P, Parkhurst SM (2004). Parallels between tissue repair and embryo morphogenesis. *Development* 131, 3021–34.
- Matsubara T, Suardita K, Ishii M, Sugiyama M, Igarashi A, Oda R, et al. (2005). Alveolar bone marrow as a cell source for regenerative medicine: differences between alveolar and iliac bone marrow stromal cells. *J Bone Miner Res* 20:399-409.
- McKenna BE, Lamey PJ, Kennedy JG, Bateson J (1999) Minocycline-induced staining of the adult permanent dentition: a review of the literature and report of a case. *Dental Update* 26, 160–2.

- Miura et al. SHED: stem cells from human are exfoliated deciduous teeth. *Proc Natl Acad Sci USA* 2003,100:5807-12
- Mothanna y Mahmoud. Evaluation of complications of root canal treatment performed by undergraduate dental students. in *Libyan Journal of Medicine* 12(1):1345582 , 2017
- Mooney DJ, Powell C, Piana J, Rutherford B (1996) Engineering dental pulp-like tissue in vitro. *Biotechnology Progress* 12, 865–8. Murray PE, Garcia-Godoy F, Hargreaves KM (2007a) Regenerative endodontics: a review of current status and a call for action. *Journal of Endodontics* 33, 377–90.
- Murray PE, Garcia-Godoy F, Hargreaves KM (2007b) Reply. *Journal of Endodontics* 33, 1277.
- Myers WC, Fountain SB. Dental pulp regeneration aided by blood and blood substitutes after experimentally induced periapical infection. *Oral Surg Oral Med Oral Pathol* 1974;37:441–50.
- Nagata et al. Microbial Evaluation of Traumatized Teeth Treated with Triple Antibiotic Paste or Calcium Hydroxide with 2% Chlorhexidine Gel in Pulp Revascularization. *J Endo* 2014,40,778-83.
- Nagy MM, Tawfik HE, Hashem AA, Abu-Seida AM. Regenerative potential of immature permanent teeth with necrotic pulps after different regenerative protocols. *J Endod.* 2014 Feb;40(2):192-8.
- Nakashima M, Huang GT (2013). Pulp and dentin regeneration. In: *Stem cells in craniofacial development and regeneration*; Huang GT, Thesleff I, editors. Hoboken, NJ: Wiley-Blackwell
- National Institutes of Health (2006) *Regenerative Medicine*. National Institutes of Health Fact Sheet.
- Nevins AJ, Finkelstein F, Borden BG, Laporta R (1976) Revitalization of pulpless open apex teeth in rhesus monkeys, using collagen-calcium phosphate gel. *Journal of Endodontics* 2, 159–65
- Nosrat A, Seifi A, Asgary S. Regenerative endodontic treatment (revascularization) for necrotic immature permanent molars: a review and report of two cases with a new biomaterial. *J Endod* 2011 Apr;37(4):562-7. Review.
- Ostby BN (1961) The role of the blood clot in endodontic therapy. An experimental histologic study. *Acta Odontologica Scandinavica* 19, 324–53.
- Petrino JA, Boda KK, Shambarger S, Bowles WR, McClanahan SB. Challenges in regenerative endodontics: a case series. *J Endod* 2010 Mar;36(3):536-41.
- Prescott RS, Alsanea R, Fayad MI et al. (2008) In vivo generation of dental pulp-like tissue by using dental pulp stem cells, a collagen scaffold, and dentin matrix protein 1 after subcutaneous transplantation in mice. *Journal of Endodontics* 34, 421–6.
- Rafter M (2005) Apexification: a review. *Dental Traumatology* 21, 1–8.
- Robertson A, Lundgren T, Andreasen JO, Dietz W, Hoyer I, Noren JG (1997) Pulp calcifications in traumatized primary incisors. A morphological and inductive analysis study. *European Journal of Oral Sciences* 105, 196–206.
- Rosa V, Zhang Z, Grande RH, Nor JE (2013). Dental pulp tissue engineering in full-length human root canals. *J Dent Res* 92:970-975.

- Rutherford. BPM-7 gene transfer to inflamed ferret dental pulps. *Eur J Oral Sci* 2001;42-424.
- Sato I, Ando-Kurihara N, Kota K, Iwaku M, Hoshino E (1996) Sterilization of infected root-canal dentine by topical application of a mixture of ciprofloxacin, metronidazole and minocycline in situ. *International Endodontic Journal* 29, 118–24.
- Santiago Cristina et al. Revascularization Technique for the Treatment of External Inflammatory Root Resorption: A Report of 3 Cases. *J Endod* 2015;41:1560–1564.
- Saoud TM, Huang GT, Gibbs JL, et al. Management of teeth with persistent apical periodontitis after root canal treatment using regenerative endodontic therapy. *J Endod* 2015;41:1743–8
- Seo BM, Miura M, Gronthos S, Bartold PM, Batouli S, Brahim J, et al. (2004). Investigation of multipotent postnatal stem cells from human periodontal ligament. *Lancet* 364:149-155
- Shah N, Logani A, Bhaskar, U, Aggarwal, V. Efficacy of Revascularization to Induce Apexification/Apexogenesis in Infected, Nonvital, Immature Teeth: A Pilot Clinical Study. *J Endod* 2008 Aug;34:919–25.
- Shimizu E, Ricucci D, Albert J, Alobaid AS, Gibbs JL, Huang GT, et al. (2013). Clinical, radiographic, and histological observation of a human immature permanent tooth with chronic apical abscess after revitalization treatment. *J Endod* 39:1078-1083
- Shuping G, Ørstavik D, Sigurdsson A, Trope M. Reduction of intracanal bacteria using nickel-titanium rotary instrumentation and various medications. *J Endod* 2000; 26: 751–755.
- Sonoyama W, Liu Y, Yamaza T et al. (2008). Characterization of the apical papilla and its residing stem cells from human immature permanent teeth: a pilot study. *Journal of Endodontics* 34, 166–71.
- Tarek Mohamed Saoud et al. Treatment of Mature Permanent Teeth with Necrotic Pulps and Apical Periodontitis Using Regenerative Endodontic Procedures: A Case Series. *J Endod* 2015;41:1–9.
- Ten Cate R, Bartold PM, Squier CA, Naci A. Repair and regeneration of oral tissues. In: Nanci A, eds. *Ten Cate's Oral Histology*, 6th edn. St Louis, MO: Mosby; 2003:397-416.
- Thibodeau B, Teixeira F, Yamauchi M, Caplan DJ, Trope M. Pulp revascularization of immature dog teeth with apical periodontitis. *J Endod* 2007;33:680-9.
- Thibodeau B, Trope M. Pulp revascularization of a necrotic infected immature permanent tooth: case report and review of the literature. *Pediatr Dent* 2007;29:47-50
- Trevino et al. Effect of Irrigants on the Survival of Human Stem Cells of the Apical Papilla in a Platelet-rich Plasma Scaffold in Human Root Tips. *J Endod* 2011;37:1109–1115.
- Trope Martin. Treatment of immature teeth with non-vital pulps and apical periodontitis. *Endodontic Topics* 2006, 14, 51–59

- Valles M, Mercade M, Dura-Sidrav F, Bourdelande JL, Roiq M. Influence light and oxygen on the color stability of five calcium-silicate based materials. *J Endod* 2013; 39:525–8
- Waltimo T, Trope M, Haapasalo M, Ørstavik D. Clinical efficacy of treatment procedures in endodontic infection control and one year follow-up of periapical healing. *J Endod* 2005; 31: 863–866
- Wang XJ, Thibodeau B, Trope M, Lin LM, Huang G. Histologic characterization of regenerated tissues in 6 canal space after the revitalization/revascularization procedure of immature dog teeth with apical periodontitis. *J Endod* 2010;34:56-63.
- Wigler R, Kaufman AY, Lin S, Steinbock N, Hazan-Molina H, Torneck C. Revascularization: A Treatment for Permanent Teeth with Necrotic Pulp and Incomplete Root Development. *J Endod* 2013 Mar;39(3):319- 26.
- Zhu X, Zhang C, Huang GT, Cheung GS, Dissanayaka WL, Zhu W. Transplantation of dental pulp stem cells and platelet-rich plasma for pulp regeneration. *J Endod* 2012;38: 1604–9.