



**UNCUYO**  
UNIVERSIDAD  
NACIONAL DE CUYO

**FO**  
FACULTAD DE  
ODONTOLOGÍA



UNIVERSIDAD NACIONAL DE CUYO  
FACULTAD DE ODONTOLOGÍA

TRABAJO FINAL PARA OPTAR POR EL TÍTULO DE  
ESPECIALISTA EN ENDODONCIA

**FRACTURA RADICULAR HORIZONTAL:  
DIAGNÓSTICO Y TRATAMIENTO**

Alumna: Od. CUARANTA, Paola Karina

Director: Prof. Od. CARAM, Julio

Mendoza, Junio 2020

## **AGRADECIMIENTOS**

Agradezco en primer lugar a mi profesor y director Julio Caram, por brindarme su ayuda y conocimientos, y a todos los profesores que conforman la cátedra, por guiarme y enseñarme con paciencia y dedicación.

En segundo lugar, a mis compañeros, excelentes profesionales y personas, que hicieron de estos dos años una hermosa y divertida experiencia. Gracias Lau, mi compañera de sillón, por su amistad y apoyo.

A mi madre, a mi novio y a mis amigos, Vanina y Emmanuel. Por acompañarme en esta etapa.

**INDICE**

Resumen.....pág.4

Introducción.....pág. 5

Caso Clínico.....pág.13

Discusión.....pág.17

Conclusión.....pág.22

Bibliografía.....pág.23

## **RESUMEN**

Los traumatismos son lesiones que sufre nuestro organismo de forma brusca por agentes externos. Los traumatismos dentarios considerados como urgencias odontológicas afectan a la región facial, lo cual conlleva un compromiso estético, social y funcional. Además, se lo asocia con dolor, por lo que requiere un pronto tratamiento y resolución. Además de la inmediatez en la implementación del tratamiento, es necesario controles clínicos y radiográficos por un largo período de tiempo. La incidencia de este tipo de injuria varía del 4% al 30% en la población en general. Cada agente traumático produce lesiones específicas, por lo que debemos saber cuál fue el tipo de trauma que lo produjo. Aunque los traumatismos dentales pueden ocurrir a cualquier edad, presentan dos picos de máxima incidencia, entre 2 y 5 años, donde se observan fracturas coronales no complicadas, aunque también predominan luxaciones o avulsiones debido a la mayor porosidad ósea y menor superficie radicular, y entre los 8 y 12 años en los dientes permanentes. Se estima que al finalizar la secundaria uno de cada tres niños y una de cada cuatro niñas han sufrido un traumatismo dental.

El diente más vulnerable es el incisivo central superior el cual soporta el 80% de todas las lesiones traumáticas dentarias, seguido por los incisivos laterales superiores y después centrales y laterales inferiores.

En el presente trabajo se describe un caso clínico, donde a causa de un traumatismo los incisivos centrales superiores sufrieron fracturas radiculares horizontales y se detalla la terapéutica aplicada.

## INTRODUCCIÓN

El trauma es la causa del 1% de todas las pérdidas dentales en la dentición permanente (Caldas, 2000). Normalmente afecta a adolescentes y jóvenes adultos, (da Silva *et al.*, 2004), mayormente en los hombres, (Nicolau *et al.*, 2003; Grimm *et al.*, 2004). Las caídas, los accidentes automovilísticos y las lesiones deportivas son las causas más frecuentes de trauma dental (Da Silva *et al.*, 2004; Kececi *et al.*, 2005; Sandalli *et al.*, 2005).

Según la Asociación internacional de traumatismos dentarios (IADT), (2012), los traumatismos dentales ocurren con gran frecuencia en niños en edad preescolar, escolar y adultos jóvenes, los cuales comprenden el 5% de todas las injurias por las que los pacientes requieren tratamiento (Andreasen *et al.*, 2007; Petersson *et al.*, 1997).

Una revisión de la literatura de 12 años informó que el 25 por ciento del total de los niños en edad escolar sufren trauma dental y el 33 por ciento de los adultos lo han sufrido en la dentición permanente, la mayoría antes de los 19 años de edad (Glendor, 2008).

Los casos de traumas dentales a menudo resultan en una secuencia de tratamientos que involucran a dentistas generales y múltiples especialistas. El tratamiento óptimo se basa en la experiencia de un amplio espectro de profesionales como cirujanos maxilofaciales, odontopediatras, endodoncistas, ortodoncistas, prostodoncistas y periodoncistas (Andreasen *et al.*, 2009).

De acuerdo con la IADT, (2012) los traumatismos en la dentición permanente se clasifican en: 1- Fracturas dentarias y del hueso alveolar: a) infracción de esmalte, b) fractura de esmalte, c) fractura de esmalte y dentina, d) fractura de esmalte dentina y pulpa, e) fractura coronorradicular sin exposición pulpar, f) fractura coronorradicular con exposición pulpar, g) fractura radicular y h) fractura alveolar.

Las luxaciones son lesiones de las estructuras de soporte del diente caracterizada por la separación parcial o total del ligamento periodontal, y en el caso de la luxación lateral se haya combinada con una fractura del hueso vestibular, palatino o lingual, donde el elemento dental se desplaza en una dirección que no es axial. Por lo tanto, este tipo de lesiones representan un daño en el ligamento periodontal, así como un alto riesgo de seccionar el paquete vasculo nervioso.

La cicatrización después de una lesión por luxación implica la reorganización y el restablecimiento de la continuidad de las fibras del ligamento periodontal, así como la revascularización pulpar y la reinervación. Los dientes con lesiones de luxaciones menores como la concusión y la subluxación tienen un riesgo muy bajo de complicaciones en la cicatrización periodontal (Hermann *et al.*, 2012).

Las fracturas radiculares horizontales representan del 2% al 7% de todas las lesiones traumáticas y pueden estar asociadas con traumatismos en otros dientes, fracturas de huesos alveolares o laceraciones de tejidos blandos (Majorana *et al.*, 2002). Las fracturas transversales de la raíz requieren confirmación radiográfica, pero a menudo están clínicamente asociadas con la extrusión dental y la dislocación (Andreasen, Andreasen, 1994).

Las causas de traumatismos dentales son de naturaleza muy compleja desde la biología humana (patologías), comportamiento (actividades) y medio ambiente (cultura, nivel económico, accidentes, etc.). Entre las causas más comunes se encuentran: juegos y deportes, accidentes automovilísticos o domésticos, violencia, alcoholismo.

La patogenia reconoce dos variedades: a causa de un traumatismo directo donde el diente es impactado por algún objeto y se lesiona, y a causa de traumatismos indirectos, allí el impacto se produce sobre el maxilar inferior, los dientes inferiores a su vez impactan a los superiores en oclusión y son estos últimos los que sufren lesión. Los dientes anteriores son los más afectados por el trauma directo, y los premolares y molares superiores por un trauma indirecto.

El sector anterosuperior es el lugar de predilección, afectando generalmente a los incisivos centrales, especialmente en los grupos etarios de entre once y veinte años. El

examen clínico puede revelar la presencia de un diente ligeramente extruído. El sitio de la fractura suele determinar el grado de movilidad de la pieza dentaria, dependiendo en que tercio se ubique aquella.

Teniendo en cuenta el ángulo direccional de la fuerza que impacta, pueden presentarse distintas categorías de fracturas: horizontales de la corona, horizontales en la zona cervical de la raíz, oblicuas de la corona y de la raíz y oblicuas de la raíz (Andreasen, 1980).

Clínicamente, los daños a nivel periodontal se caracterizan por movilidad del diente, el desplazamiento del mismo y sangrado a través del surco gingival, dependiendo del tipo de lesión y la desarticulación del diente dentro del alvéolo; a nivel óseo puede ocurrir desde un desplazamiento de la tabla dentoalveolar hasta una fractura mandibular o maxilar.

Un diagnóstico adecuado, la planificación del tratamiento y el seguimiento son críticos para asegurar un resultado favorable.

Los síntomas de las lesiones dentarias a menudo presentan un cuadro complejo; sin embargo, el uso de diversos procedimientos de examen aclarará frecuentemente la naturaleza de la lesión. Un examen incompleto puede conducir a un diagnóstico inexacto y a un tratamiento de menos éxito (Andreasen, 1971).

Para evaluar el grado de lesión de los dientes traumatizados se incluyen las siguientes pruebas: de movilidad, sonido a la percusión, sensibilidad a la percusión y respuesta a las pruebas pulpares (Andreasen, Andreasen, 1991).

Test de movilidad: este se registra en una escala de 0-3, donde -0- es ausencia de movilidad normal, -1- movimiento vestibulolingual y/o mesiodistal de no más de 1 mm, -2- movimiento vestibulolingual y/o mesiodistal de más de 1 mm, y -3- movimiento vestibulolingual y/o mesiodistal, y además axial.

El valor 0, donde la movilidad es nula o ausente podría indicar ausencia de normalidad, por ejemplo, en una luxación intrusiva o lateral.

En la prueba de percusión, la sensibilidad se evalúa golpeando suavemente el diente en su borde incisal. Una respuesta positiva en el momento del traumatismo implica daño al

ligamento periodontal y/o a las estructuras de soporte. Por el contrario, la persistencia de sensibilidad a la percusión en el período de seguimiento se encuentra significativamente relacionada con una pulpa necrótica infectada (Andreasen, 1988). La sonoridad se evalúa percutiendo el diente horizontalmente en la superficie vestibular, donde un tono o sonido metálico puede hacernos sospechar de una anquilosis.

La evaluación de la vitalidad pulpar después de un traumatismo dental es un desafío diagnóstico importante, ya que a menudo puede producirse pérdida temporal de la sensibilidad, lo que también se acompaña de las limitaciones de las pruebas convencionales de sensibilidad pulpar. Después de un trauma agudo, el suministro sanguíneo de la pulpa dental puede alterarse, por ejemplo, en una concusión o subluxación, o desaparecer de forma severa en una luxación extrusiva o lateral. Esto podría conducir a edema pulpar, y el resultado será una respuesta pulpar negativa inmediatamente después de la lesión. Esta situación podría mantenerse por un período de aproximadamente 10 a 14 días antes de que retorne una respuesta pulpar positiva. En el caso de luxación y posterior ruptura del suministro neurovascular en el foramen apical, puede tardar hasta 3 meses para recuperar la sensibilidad pulpar en dientes inmaduros o varios años en piezas con ápices cerrados (Andreasen, 1986).

Por lo tanto, la sensibilidad negativa en el momento de la lesión no es un signo de necrosis pulpar, sino de daño pulpar, dato a considerar para el pronóstico (Andreasen *et al.*, 1987). Ohman, (1965) pudo demostrar histológicamente que, aunque algunos dientes no respondían a pruebas pulpares eléctricas, el tejido pulpar revascularizado había proliferado en el conducto radicular, cerca del cuerno pulpar. A menudo, las pruebas pulpares se denominan erróneamente pruebas de vitalidad, simplemente reflejan la capacidad de los nervios pulpares para responder a los estímulos, ya sean eléctricos o térmicos.

Las verdaderas pruebas de vitalidad requieren equipos capaces de monitorear el flujo sanguíneo pulpar, como los medidores de flujo láser doppler (FLD).



Las pruebas térmicas con frío se llevan a cabo generalmente con barras de CO<sub>2</sub> (-78oC) o con una torunda de algodón con spray de cloruro de etilo (-50oC) (Fuss *et al.*,1986).

Mientras que la interpretación de las pruebas pulpares puede ser variable en pacientes jóvenes y en dientes traumatizados, las pruebas efectuadas con frío son más confiables que las pruebas pulpares eléctricas (Fulling, Andreasen, 1976; Fuss *et al.*,1986; Ehrmann,1977).

Con respecto al color de la corona, puede producirse en el momento de la lesión o en las visitas de seguimiento, cuando este cambio es sutil, sólo puede detectarse desde el punto de vista clínico, usando un espejo y transiluminación.

Andreasen, (1986) demostró que puede ocurrir un cambio de color reversible en el momento de la lesión o durante el período de cicatrización, por lo tanto, no es patognomónico de necrosis pulpar.

Malmgren y Hübel, (2012) reportaron decoloración coronaria transitoria en dientes con fractura radicular, donde la misma desapareció entre 4 semanas y 6 meses después de la lesión en ocho de los nueve dientes estudiados. La sensibilidad se perdió en el momento de la lesión, seguida de cambios en el color, sin embargo, todos los dientes recuperaron la sensibilidad normal cuando la decoloración había desaparecido. Sólo un diente que mostraba un tono grisáceo desarrolló necrosis pulpar.

Según Andreasen y Lovschall, (2007) en casos donde la lesión ha ocasionado una ruptura parcial o total del aporte vasculonervioso de la pulpa, se iniciarán los procesos de revascularización y reinervación, dependiendo principalmente de dos factores, el diámetro del foramen apical y de la presencia o ausencia de bacterias en el sitio de la cicatrización. Un fracaso en la cicatrización pulpar con pulpa infectada puede evidenciar la presencia de una radiolucidez periapical, por lo general después de 2 a 4 semanas. En casos excepcionales, si la necrosis de coagulación permanece estéril no se observará imagen radiolúcida apical. Los signos clásicos de necrosis pulpar son la decoloración de la corona del diente (gris, azul o rosado), pruebas de sensibilidad negativa y radiolucidez apical, así como también sensibilidad persistente a la percusión. En dientes inmaduros, un signo de necrosis pulpar se manifestará en la detención del

desarrollo radicular. Si dos o más signos de necrosis pulpar están presentes, está indicado el tratamiento endodóntico.

La necrosis pulpar permanente del fragmento coronal ocurre en aproximadamente en el 25% de los pacientes adultos con una fractura radicular horizontal (Shin, 2012). La circulación pulpar apical generalmente no se interrumpe porque el fragmento apical no sufre desplazamiento, por lo tanto, tratamiento endodóntico debe limitarse al fragmento coronal, porque los procesos de necrosis pulpar en el cabo apical son raros (Hargreaves, 2010; Clark, 2000).

Examen radiográfico: el examen inicial después de una lesión traumática debe incluir una evaluación radiográfica. Mediante tomas radiográficas se puede determinar la etapa de desarrollo radicular y cualquier lesión en la raíz del diente y en los tejidos periodontales de soporte. La extensión del desplazamiento se observa por el ensanchamiento del espacio periodontal en las luxaciones laterales y extrusivas (Andreasen, Andreasen, 1985).

Sin embargo, tanto la extensión como la presencia de desplazamiento para ser observadas dependerá del ángulo del haz de rayos central. Las fracturas radiculares son generalmente diagnosticadas radiográficamente y de manera más predecible cuando las líneas de fractura se extienden paralelas al haz central (Andreasen, Andreasen, 1988). Andreasen y Andreasen (1985), recomendaron para un mejor diagnóstico, tomas radiográficas con tres angulaciones diferentes para cada diente traumatizado, incluyendo una toma oclusal.

Si no existe desplazamiento en la fractura, eventualmente puede no observarse radiográficamente en la primera toma, pero sí en las que se realicen en días posteriores, esto se debe al desplazamiento que ocasiona la hemorragia y el edema entre los fragmentos.

El primer requisito para predecir y comprender las reacciones pulpares y periodontales posteriores es hacer un diagnóstico correcto de la lesión. Estas necesidades implican técnicas de examen adecuadas y estandarizadas, no sólo para definir el tipo de lesión,

sino también para determinar la región a ser examinada y para evaluar la normalidad, es decir donde no hay lesión.

Los avances en radiografía digital, incluyendo la tomografía computarizada, la resonancia magnética y la tomografía computarizada de haz de cono (CTCB), son un gran aporte en el diagnóstico y la planificación del tratamiento. La imagen tridimensional permite una mejor visualización del diente traumatizado y elimina las superposiciones, debe ser vista como un complemento de la radiografía intraoral convencional. Si la CBCT está disponible, debe considerarse para lesiones más graves como fracturas corono radiculares, fracturas radiculares y alveolares, así como todas las lesiones por luxación (Asociación Americana de Endodoncia, 2014).

La fractura horizontal es más frecuente en los dientes anteriores de pacientes jóvenes y se presenta con mayor frecuencia en el tercio apical y medio (Andreasen, Andreasen, 1994). La fractura del tercio apical tiene mejor pronóstico, generalmente se mantiene la vitalidad pulpar, no presenta movilidad, el diente se encuentra asintomático y no requiere tratamiento.

La reparación de la fractura radicular puede darse de tres maneras, según lo proponen Andreasen y Hjørting-Hansen: cicatrización con tejido calcificado, reparación con tejido conectivo interproximal, cicatrización con hueso interproximal y tejido conectivo. Cuando se produce una interposición de tejido conjuntivo, las superficies radiculares fracturadas están cubiertas por cemento, depositado después de una reabsorción inicial, y se encuentran fibras de tejido conjuntivo que van paralelas a la superficie de la fractura o de un fragmento a otro. Los rasgos radiográficos en este tipo de curación consisten en un redondeamiento periférico de los bordes de la fractura y una línea radiolúcida separando los fragmentos y clínicamente la movilidad es normal.

En los casos en que se produce interposición de hueso y tejido conjuntivo, el ligamento periodontal normal rodea los fragmentos. En algunos casos, el hueso se extiende del conducto pulpar. Radiográficamente, se ve un puente óseo que separa los cabos y un espacio periodontal rodea a ambos (Sánchez Montero, 2009).

En caso de movilidad o desplazamiento de la pieza traumatizada, se recomienda su inmovilización para estabilizar y optimizar los resultados curativos de la pulpa y/o el ligamento periodontal (Oikarinen, 2007).

El uso de férulas flexibles surgió cuando la experimentación en animales reportó una menor incidencia de anquilosis cuando los dientes fueron sometidos a fuerzas masticatorias (Andersson et al., 1985), lo que sugiere que las férulas deben proporcionar un movimiento funcional de los dientes traumatizados. Una férula flexible permite un movimiento funcional en contraste con una férula rígida donde los dientes lesionados están inmovilizados. Una revisión sistemática reciente y un metaanálisis sobre dientes autotransplantados informaron que la tasa de anquilosis fue tres veces mayor con férulas de alambre y resina comparadas con férulas con hilo de sutura, lo que sugiere la importancia del movimiento fisiológico para lograr cicatrización (Chung,2014).

Otro estudio mostró que los dientes inmovilizados durante sólo una semana estaban clínicamente firmes (Andreasen, 1975), lo que indicaba que se podían considerar tiempos de inmovilización más cortos. Como consecuencia de estos y otros estudios, las directrices de la Asociación Internacional de Traumatología Dental recomiendan férulas flexibles en lugar de rígidas y empleadas por períodos más cortos (IADT,2013).

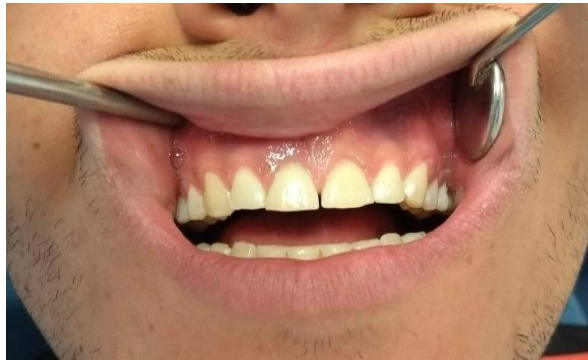Una férula ideal es aquella que permite cierto grado de movilidad en sentido vertical, pero manteniendo un adecuado soporte lateral, lo que favorecerá la reparación del ligamento periodontal, el tiempo de permanencia será de 4 semanas. La fisiología del diente no se altera, o lo hace mínimamente, cuando se aplican férulas lábiles.

Las fracturas radiculares en el tercio apical y sin desplazamiento del fragmento coronal generalmente no requieren ferulización.

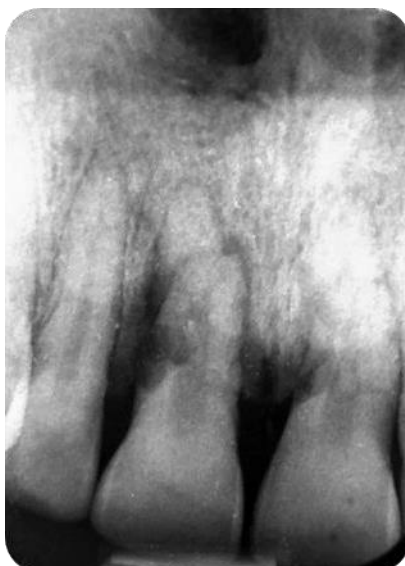El objetivo de este trabajo es analizar el caso de un paciente con fracturas en el tercio medio y apical de los incisivos centrales superiores, con presencia de reabsorciones externas y describir las terapéuticas empleadas.

## CASO CLÍNICO

Paciente de sexo masculino de 21 años, asistió a la consulta por presentar movilidad de incisivos centrales superiores. Recibió un golpe con una botella tres años atrás y nunca recibió tratamiento odontológico después del traumatismo. No se observó presencia de fístula ni cambio de coloración, al examen periodontal se observó profundidad de bolsa de 5mm por vestibular de elementos 11 y 21 (**Fig. 1**). Radiográficamente se observó fractura y desplazamiento del tercio apical del elemento 11 y reabsorción externa (**Fig. 2**) En el elemento 21 se observó fractura de tercio medio y reabsorción externa.

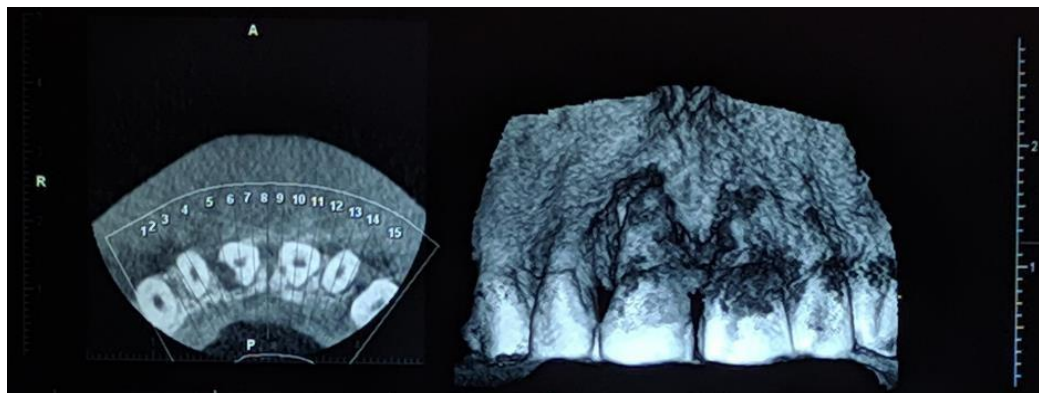


**Fig. 1.** Elementos 11 y 21 traumatizados



**Fig. 2.** Rx. Elemento 11 con fractura apical y 21 fractura del tercio medio.

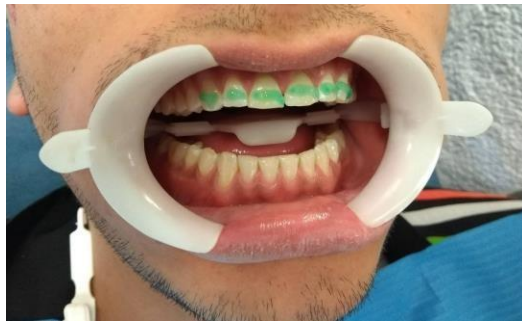Se solicitó tomografía computarizada de haz de cono (CBTC) (**Fig. 3**)



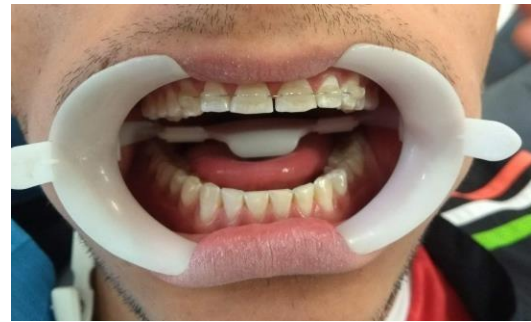**Fig. 3.** Tomografía Cone Beam

El primer paso de la terapéutica consistió en ferulizar los elementos 11 y 21 con alambre de ortodoncia de 0.3 mm y composite, extendiendo la férula de canino a canino (**Fig. 4 y 5**) Se procedió a aislar el campo con goma dique, se realizó la apertura cameral garantizando un acceso directo al conducto radicular, se determinó radiográficamente longitud de trabajo y para la limpieza y conformación se utilizó instrumentación manual hasta la lima número

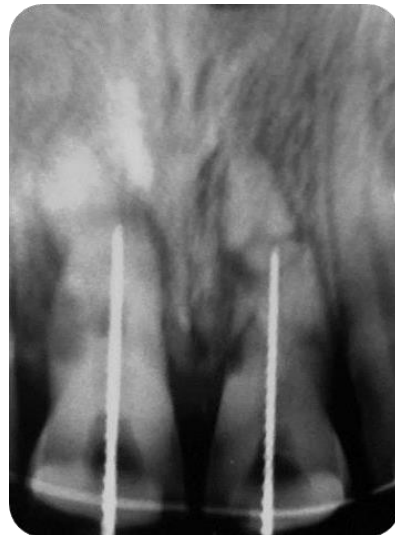
45, determinando el límite de la preparación 1 mm antes de la fractura (**Fig. 6**). Por los riesgos que implicaba la extravasación de la solución irrigante de hipoclorito de sodio se decidió irrigar con clorhexidina al 2%. Luego de secar ambos canales, fueron obturados con pasta de hidróxido de calcio y la cavidad de acceso se selló con ionómero vítreo. El paciente fue citado en cuatro semanas para finalizar los tratamientos endodónticos y retirar la férula.



**Fig. 4.** Colocación de ácido grabador al 33% durante 15 segundos



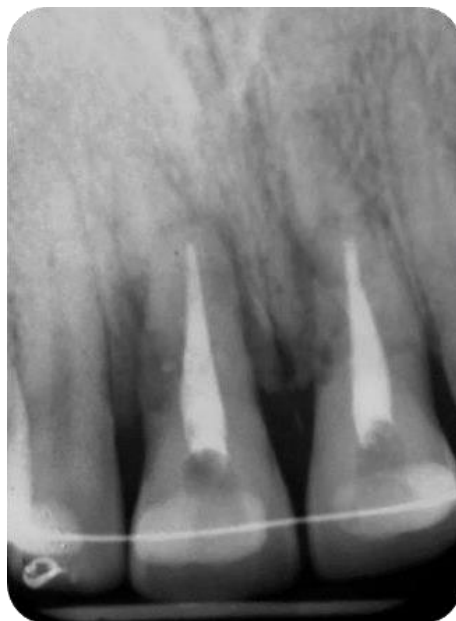
**Fig. 5.** Colocación de férula.



**Fig. 6.** Conductometría

A las cuatro semanas se realizaron los controles, el paciente se encontraba asintomático y sin movilidad. Previa anestesia, se aisló con goma dique y se eliminó el hidróxido de calcio

mediante irrigación y aspiración con clorhexidina al 2%. El modelado final de los canales se realizó con el sistema mecanizado Reciproc R50 (VDW GmbH, Munich, Alemania). Se obturó con técnica de condensación lateral y cemento sellador Sealer 26. La cavidad de acceso se selló con ionómero vítreo tipo II Megafill (MD) y se tomó una radiografía final (**Fig. 7**). El paciente fue derivado a la cátedra de operatoria para la restauración definitiva y citado para un control dentro de seis meses para evaluar clínica y radiográficamente la evolución de ambos elementos.



**Fig. 7.** Radiografía final.



## DISCUSIÓN

La preservación de las estructuras dentales y su correcta restauración es el objetivo principal en odontología.

Los traumatismos dentales se consideran una verdadera emergencia odontológica que afectan del 4 al 14% de la población, son lesiones provocadas por un golpe externo de mayor o menor intensidad que afecta a tejidos duros y blandos de la cavidad bucal (Andreasen, 1977).

El grado de daño a los dientes y a las estructuras de soporte después del traumatismo dental está determinado por la energía y dirección del impacto y por la elasticidad de las estructuras involucradas (Andreasen, 1970).

Las fracturas radiculares horizontales, que con frecuencia afectan los incisivos superiores, generalmente resultan de un impacto frontal. Como resultado, se producen lesiones combinadas en los tejidos dentales como la pulpa, la dentina, el cemento, el ligamento periodontal y el hueso alveolar, el fragmento coronal con frecuencia muestra extrusión y desplazamiento hacia palatino. La subluxación, extrusión y la luxación lateral con o sin fractura de hueso alveolar pueden ocurrir en el fragmento coronal, según la gravedad del trauma (Andreasen, Andreasen1988).

El sector anterosuperior es el lugar de predilección, afectando generalmente a los incisivos centrales, especialmente en los grupos etarios de entre once y veinte años. El examen clínico puede revelar la presencia de un diente ligeramente extruido. El sitio de la fractura suele determinar el grado de movilidad de la pieza dentaria, dependiendo a que tercio se ubique.

En nuestro caso clínico, el paciente se presenta a la consulta, y el motivo fue la presencia de movilidad de los incisivos centrales superiores producto de un traumatismo ocurrido tres años atrás y sin haber recibido tratamiento.

Radiográficamente, son hallazgos típicos, un ensanchamiento de la línea de fractura y una rarefacción del hueso alveolar alrededor de la línea de fractura (Andreasen, 1980).

Las radiografías intraorales y las pruebas de vitalidad pulpar son necesarias para detectar la fractura y evaluar el estado pulpar. Sin embargo, muchos autores subrayaron la poca precisión de la radiografía intraoral. De hecho, la presencia de estructuras vecinas y poca o ninguna separación de fragmentos podría afectar el diagnóstico correcto. Además, el haz de rayos X y la línea de fractura no siempre están en el mismo plano (Makowiecki et al., 2014).

Las fracturas ocurren con más frecuencia en el tercio medio de la raíz, en comparación con la de los tercios apical y coronal. Lo que se observa comúnmente es una sola línea transversal; sin embargo, pueden presentarse fracturas oblicuas y múltiples.

En nuestro caso clínico, luego de realizar las pruebas pulpares se diagnosticó que ambos elementos dentarios, 11 y 21 presentaban necrosis. Radiográficamente se observó fractura radicular, desplazamiento del tercio apical con reabsorción externa del elemento 11 y fractura de tercio medio y reabsorción externa en el elemento 12. Se solicitó tomografía Cone Beam para mayor precisión en el diagnóstico.

Varios estudios demuestran capacidades de diagnóstico mejoradas con CBTC en comparación con la radiografía intraoral convencional (Dölekoglu et al., 2010; Shokri et al., 2013). Sin embargo, en otra revisión se sostiene la precaución en el uso de CBCT debido a dosis de radiación más altas en comparación con la radiografía intraoral (Cohenca *et al.*, 2007).

En caso de movilidad o desplazamiento de la pieza traumatizada, se recomienda su inmovilización para estabilizar y optimizar los resultados curativos de la pulpa y/o el ligamento periodontal (Oikarinen, 2007). Se informa que una fijación ligeramente flexible es el mejor tratamiento para obtener una curación natural y preservar la vitalidad pulpar (Gharechahi, 2013).

En las fracturas del tercio medio, el período ideal para ferulizar y lograr una buena cicatrización y estabilidad a largo plazo del fragmento es de tres a cuatro semanas.

Superar este tiempo no daría lugar a ninguna mejora en el pronóstico (Fama *et al.*, 2017). El uso de férulas flexibles surgió cuando la experimentación en animales reportó una menor incidencia de anquilosis cuando los dientes fueron sometidos a fuerzas masticatorias (Andersson *et al.*, 1985), lo que sugiere que las férulas deben proporcionar un movimiento funcional de los dientes traumatizados.

Basado en la literatura, el primer paso de la terapéutica consistió en ferulizar los elementos 11 y 21 con alambre de ortodoncia y composite, extendiendo la férula de canino a canino, el tiempo de permanencia que establecimos fue de cuatro semanas.

La necrosis pulpar del fragmento coronal ocurre en aproximadamente el 25% de los pacientes adultos con fractura radicular horizontal (Shin, 2012). La circulación pulpar apical generalmente no se interrumpe porque el fragmento apical no sufre desplazamiento por lo tanto el tratamiento endodóntico debe limitarse al fragmento coronal, porque los procesos de necrosis pulpar en el fragmento apical son raros (Hargreaves, 2010; Clark, 2000).

Según las pautas de IADT, la respuesta pulpar debe evaluarse hasta tres meses después del trauma. Posterior a injurias traumáticas, las pruebas de sensibilidad pueden dar respuestas falsas, por ello la terapia endodóntica debería practicarse si después de tres meses las pruebas térmicas o eléctricas siguen siendo negativas, o si se detecta una zona de radiolucidez a nivel del periápice (Diangelis *et al.*, 2012).

Baruah y colaboradores (2017), afirmaron que la movilidad y la dislocación del fragmento coronal y la diástasis fragmentaria son dos de los parámetros más importantes en la curación de la fractura horizontal y en la aparición de necrosis pulpar.

Un elemento con fractura radicular horizontal es muy similar a una raíz de un diente inmaduro con un foramen apical abierto, excepto que el orificio está ahora en la línea de fractura, por lo tanto, los procedimientos de limpieza y conformación se limitarán a la parte coronal. La utilización de hidróxido de calcio como medicación intra-conducto, mejora el resultado del tratamiento, en primer lugar, al fomentar la formación de una barrera de tejido duro a nivel del nuevo foramen, y de esta forma lograr una correcta

compactación de la gutapercha, y además aprovechando su propiedad antibacteriana (Cvek, 1974).

La cantidad de tiempo que el hidróxido de calcio debe permanecer en el canal radicular después de un desbridamiento químico-mecánico completo está en debate. Las pulpas necróticas con periodontitis perirradicular, y evidencia de reabsorción radicular externa deben ser tratados con hidróxido de calcio durante 3 a 4 semanas para asegurar el mayor grado de eficacia antimicrobiana dentro del sistema radicular (Trope *et al.*, 1992). Estudios in vivo han evidenciado la eficacia antimicrobiana del Ca (OH)<sub>2</sub> en el tratamiento de la periodontitis perirradicular (Cvek, 1973).

Dado que la mayoría de los dientes traumatizados ocurren en individuos jóvenes con amplios canales radiculares y grandes túbulos dentinarios, la utilización de hidróxido de calcio como tratamiento antimicrobiano entre sesiones durante 3 a 4 semanas tiene un gran sentido clínico y biológico.

La cicatrización de las lesiones óseas y la reparación cementaria de la superficie de la raíz reabsorbida dependerá de la eliminación de la infección dentro del conducto radicular y de los túbulos dentinarios (Cvek, 1992; Cvek, 1973).

En nuestro caso clínico y en la primera sesión, luego de ferulizar el sector por la presencia de movilidad en el elemento 11, diagnosticar necrosis en los elementos 11 y 21, y teniendo en cuenta el tiempo transcurrido desde el traumatismo hasta que el paciente concurre a nuestra consulta, realizamos limpieza y conformación de los cabos coronales de ambos elementos, estableciendo como límite de la preparación 1 mm antes de la línea de fractura, luego los canales se obturaron con hidróxido de calcio.

En 1994, Andreasen y colaboradores informaron 3 tipos de reabsorciones en pacientes con fracturas radiculares, externa superficial, interna superficial y reabsorción de túnel interno, afirmaron que estos procesos reabsortivos se correlacionan con procesos de curación, por lo tanto, no requieren tratamiento interceptivo. La patogénesis de la resorción interna de la raíz y la subsiguiente cicatrización después de la fractura son el resultado de una interacción entre la dentina expuesta, una pulpa dañada pero no

infectada y el crecimiento de tejido vital (Andreasen, 1994). Para el manejo exitoso de las fracturas radicales, es importante comprender a fondo los patrones de curación.

Andreasen y Hjorting-Hansen, (1967), clasificaron los procesos de curación en cuatro grupos, cicatrización con tejido duro, con interposición de tejido duro y blando, cicatrización con interposición de tejido blando, y sin cicatrización. Los factores que influyen en estos procesos cicatrizales son la edad del paciente, la etapa de desarrollo radicular, la movilidad del fragmento coronal y la diástasis de los fragmentos.

En el caso de nuestro paciente, que asiste a la consulta 3 años posteriores al trauma, con fracturas horizontales de los elementos 11 y 21, diagnóstico de necrosis, movilidad de los fragmentos coronales, con desplazamientos y separaciones del cavo apical; todas estas afectaciones ejercerán una fuerte influencia sobre la curación radicular.

En el 2008 Cvek y colaboradores informaron una tasa de supervivencia en dientes con fracturas horizontales y después del tratamiento endodóntico, con una frecuencia de curación del 79 al 95 %, en controles realizados a 10 años. Se proponen evaluaciones clínicas y radiográficas continuas.

Los mismos autores, en un estudio sobre 98 dientes que presentaban fracturas del tercio medio y tercio radicular apical, informaron que cuando se conformaron y obturaron ambos fragmentos no se produjo cicatrización entre ellos. Señalaron que la falta de curación estaba relacionada con la extrusión del material de relleno de la raíz y/o la extravasación de detritus necróticos a través de la línea de fractura. Esto causó radiolucencias persistentes en los tejidos adyacentes. En contraste, el 76% de los casos sanaron cuando sólo se trató el fragmento coronal. Cuando el fragmento apical se había eliminado quirúrgicamente, la curación era evidente en el 68% de los casos.

Por lo tanto, hay evidencia disponible que aconseja solamente tratar el fragmento coronal y realizar controles clínicos radiográficos con la finalidad de evaluar el resultado de la terapéutica aplicada

## CONCLUSIÓN

El buen pronóstico y éxito en el tratamiento de una fractura radicular depende en gran medida de un acertado diagnóstico y terapéutica en el momento inmediato al trauma.

A pesar de las diferentes técnicas y procedimientos propuestos en los diferentes estudios sobre el tratamiento de la fractura radicular, es necesario poseer conocimientos y destreza profesional con el fin de preservar la salud y la integridad de la pieza traumatizada.

Con respecto a este caso clínico se puede concluir que la demora en la implementación del tratamiento adecuado inmediatamente después del trauma tuvo una influencia negativa para la preservación de la salud pulpar y periodontal.

A pesar del pronóstico desfavorable en este caso como consecuencia de la demora en la implementación de la terapéutica en los primeros momentos del traumatismo, las endodoncias y la contención a través de la férula se realizaron de acuerdo con protocolos establecidos; los resultados en el primer control demostraron ser positivos, ahora falta la evaluación a distancia.

## **BIBLIOGRAFÍA**

Andreasen et al., *Traumatic Injuries of the Teeth*; 1980.

Andreasen FM, Andreasen JO. *Textbook and color atlas of traumatic injuries to the teeth*. 3th ed. St. Louis: MOSBY; 1994.

Andreasen FM. Transient apical breakdown and its relation to color and sensibility changes. *Endod Dent Traumatol* 1986; 2:9–19.

Andreasen FM, Yu Z, Thomsen BL, Andersen PK. The occurrence of pulp canal obliteration after luxation injuries in the permanent dentition. *Endod Dent Traumatol* 1987; 3:103–15.

Andreasen JO, Andreasen FM, Andreasen L. *Textbook and color atlas of traumatic injuries to the teeth*, 4th edn. Oxford, UK: Wiley-Blackwell; 2007)

Andreasen JO, Andreasen FM. *Essentials of traumatic injuries to the teeth*. Copenhagen: Munksgaard Publishers; 1991.

Andreasen JO, Lauridsen E, Christensen SS. Development of an interactive dental trauma guide. *Pediatr Dent* 2009; 31:133–6.

Andreasen JO, Lovschall H. Response of oral tissues to trauma. In: Andreasen JO, Andreasen FM, Andersson L, editors. *Textbook and color atlas of traumatic injuries to the teeth*, 4th edn. Oxford: Blackwell; 2007. p. 62–113.

Baruah Q, Tiwari RV, Pallear A, Dixit H, Singh S, Thumpala VK: A review on endodontic management in traumatized permanent teeth. *J Med Dent Sci Res*. 2017, 4:55-62.

Choi Y, Hong SO, Lee S-R, Min K-S, Park S-J. Healing after horizontal root fractures: 3 cases with 2-year follow-up. *Restor Dent Endod* 2014; 39(2): 126-31.

Chung W-C, Tu Y-K, Lin Y-H, Lu H-K. Outcomes of autotransplanted teeth with complete root formation: a systematic review and meta-analysis. *J Clin Periodontol* 2014;41: 412–423.

Cvek M. Treatment of non-vital permanent incisors. Part II. Effect on external root resorption in luxated teeth compared with the effect of root filling with gutta percha. *Odontol Revy* 1973; 24:343-54.

Cvek K, Mejare I, Andreasen JO. Healing and prognosis of teeth with intra alveolar fractures involving the cervical part of the root. *Dent Traumatol*. 2002; 18: 57 – 65.

Cvek M, Abbott PV, Bakland LK, Heithersay GS. Management of trauma-related pulp disease and tooth resorption. In: Andreasen JO, Andreasen FM, Andersson L, eds. Textbook and Color Atlas of Traumatic Injuries to the Teeth. 5<sup>th</sup> edn. Oxford, UK: John Wiley & Sons; 2008:648-717.

Cvek M, Treatment of non-vital permanent incisors with calcium hydroxide. IV. Periodontal healing and closure of the root canal in the coronal fragment. *Odonto Revy.* 1974; 25:239-45.

Cvek M, Tsilingaridis G, Andreasen JO. Survival of 534 incisors after intra-alveolar root fracture in patients aged 7-17 years. *Dent Traumatol.* 2008; 24:379–387

Diangelis AJ, Andreasen JO, Ebeleseder KA, et al. International Association of Dental Traumatology guidelines for the management of traumatic dental injuries: 1. Fractures and luxations of permanent teeth. *Dent Traumatol* 2012; 28(1): 2-12

Dölekoglu S, Fişekcoioğlu E, Ilugüy D, Ilugüy M, Bayirili G. Diagnosis of jaw and dentoalveolar fractures in a traumatized patient with cone beam computed tomography. *Dent Traumatol* 2010; 26:200–3.

Ehrmann EH. Pulp testers and pulp testing with particular reference to the use of dry ice. *Aust Dent J* 1977; 22:272–9.

Fama F, Cicciu M, Sindoni A, et al. Maxillofacial and concomitant serious injuries: An eight-year single center experience. *Chin J Traumatol Eng Ed* 2017; 20(1): 4-8.

Fuss Z, Trowbridge H, Bender IB, Rickoff B, Sorin S. Assessment of reliability of electric and thermal pulp sensibility testing agents. *J Endod* 1986; 12:301–5.

Gharechahi M. Horizontal root fracture accompanied by luxation of coronal fragment in a maxillary central incisor: A case report. *J Dent Res Dent Clin Dent Prospect* 2013; 7(4): 244-7.

Glendor U. Epidemiology of traumatic dental injuries – a 12-year review of the literature. *Dent Traumatol* 2008;24: 603–11.

Guidelines for the management of traumatic dental injuries: 1. Fractures and luxations of permanent teeth dent. *Traumatol* 2012; 28: 2-12.

Hargreaves KM, Cohen S. Cohen's pathways of the pulp. 10th ed. St. Louis: Mosby Elsevier; 2010. pp. 635–637



Hermann NV, Lauridsen E, Ahrensburg SS, Gerds TA, Andreasen JO. Periodontal healing complications following concussion and subluxation injuries in the permanent dentition: a longitudinal cohort study. *Dent Traumatol* 2012; 28:386–93.

International Dental Association of Dental Traumatology. Available at: URL: 'http://www.iadtdentaltrauma.org/19%2020iadt%20guidelines%20combined%20-2011-5-2013.pdf'. Accessed September 2015.

Makowiecki P, Witek A, Pol J, Buczkowska-Radlinska J. The maintenance of pulp health 17 years after root fracture in a maxillary incisor illustrating the diagnostic benefits of CBCT. *Int Endod J* 2014; 47: 889-5.

Malmgren B, Hübel S. Transient discoloration of the coronal fragment in intraalveolar root fractures. *Dent Traumatol* 2012; 28:200–4.

Öhman A. Healing and sensitivity to pain in young replanted human teeth. An experimental, clinical and experimental study. Gothenburg: Thesis; 1965.

Oikarinen KS. Splinting of traumatized teeth. In: Andreasen JO, Andreasen FM, Andersson L, eds. *Textbook and Color Atlas of Traumatic Injuries to the Teeth*. 4th edn. Copenhagen: Blackwell Publishing, 2007:842–851.

Petersson EE, Andersson L, Sorensen S. Traumatic oral vs non- oral injuries. *Swed Dent J* 1997; 21:55–68.).

Shin JH, Kim RJ. Management of horizontal root fractures by fabrication of canine protected occlusion using composite resin. *Restor Dent Endod*. 2012; 37:180–184.

Shokri A, Mortazavi H, Salemi F, Javadian A, Bakhtiari H, Matlab H. Diagnosis of simulated external root resorption using conventional film radiography, CCD, PSP, and CBCT: a comparison study. *Biomed J* 2013; 36:18–22.

Trope M, Yesilsoy C, Koren L, et al. Effect of different endodontic treatment protocols on periodontal repair and root resorption of replanted dog teeth. *J Endod* 1992; 18:49

Wang P, Yan XB, Liu DG, Zhang WL, Zhang ZY, Ma XC. Evaluation of dental root fracture using cone-beam computed tomography. *Chin J Dent Res* 2010; 13(1): 31-5.





