



UNCUYO | **FO**
UNIVERSIDAD
NACIONAL DE CUYO | FACULTAD DE
ODONTOLOGÍA



UNIVERSIDAD NACIONAL DE CUYO
FACULTAD DE ODONTOLOGÍA

TRABAJO FINAL PARA OPTAR POR EL TÍTULO DE
ESPECIALISTA EN ENDODONCIA

TAURODONTISMO
CONSIDERACIONES ENDODÓNTICAS

ALUMNA: Od. Maillo Laura
DIRECTORA: Esp. Od. Carvajal Mariana
MENDOZA, JUNIO 2020

AGRADECIMIENTOS

A mis padres, por su apoyo incondicional y amor.

A mi hijo, por ser lo más importante de mi vida, y por ser quien me da la fuerza para vivir.

A mis colegas de la especialidad, por su compañerismo, respeto y amistad. Por hacer el cursado ameno y alegre.

A los docentes de la especialidad, por su calidad humana, docente y profesional. Por su compromiso en la enseñanza, tanto individual como grupal.

ÍNDICE

Resumen.....	Pág. 4
Introducción.....	Pág. 5
Caso Clínico.....	...Pág. 16
Discusión.....	Pág. 19
Conclusiones.....	Pág. 23
Referencias Bibliográficas.....	Pág. 24

RESUMEN

El taurodontismo es una anomalía morfo-anatómica del desarrollo que rara vez se observa en los dientes. Se caracteriza por la falta de constricción a nivel de la unión esmalte-cemento (CEJ), con cámaras pulpaes alargadas y desplazamiento apical de la bifurcación o trifurcación de las raíces lo que le da al diente un aspecto rectangular o cilíndrico. Clínicamente presenta una apariencia normal por lo que su diagnóstico generalmente es radiográfico. Descrita por primera vez por Gorjanovic-Kramberger en 1907-1908 al observar una muestra de restos fósiles del hombre de Neandertal, en Kaprina, Croacia en 1899. Keith en 1913 propuso su denominación taurodontismo por primera vez, término que proviene del latín “taurus” , “toro” y del griego “orus”, “diente”, “diente de toro”. Su etiología no está muy clara, la más relevante es que es causada por la insuficiencia del diafragma de la envoltura epitelial de Hertwig para invaginar en el nivel horizontal apropiado del CEJ. Puede ser uni o bilateral, sin predilección de género, con mayor frecuencia a dientes permanentes que a primarios, afecta más a molares mandibulares que maxilares, con mayor frecuencia al segundo molar inferior, su grado aumenta desde el primer al tercer molar y afecta en menor medida a premolares permanentes, caninos mandibulares e incisivos permanentes, y también en la dentición temporaria. Su prevalencia se sitúa entre el 2,5% y 11,3% de la población. Actualmente se utiliza la clasificación de Shifman & Channanel de 1978 que a través de un índice radiográfico, medidas objetivas y variables, se obtuvo un índice y se llegó a la clasificación actual de hipotaurodontismo, mesotaurodontismo e hipertaurodontismo. Ha recibido poca atención clínica, para el endodoncista representa un desafío, se caracterizan por presentar amplia variación de forma y tamaño de la cámara pulpar, diferentes grados de obliteración y configuración de los canales. El éxito depende de la preparación, desinfección y obturación tridimensional del sistema de conductos. Se recomienda el uso de magnificación, copiosa irrigación e irrigación ultrasónica y obturación con técnica termoplastizada. Por ello se propone como objetivo para este trabajo investigar y exponer las características especiales del taurodontismo en referencia a su anatomía, a su diagnóstico y a su abordaje endodóntico.

INTRODUCCIÓN

Las anomalías dentales son defectos formativos causados por alteraciones genéticas durante la morfogénesis dental, una de estas anomalías es el taurodontismo. Aunque algunos investigadores creen que esta alteración es más una variación de lo normal en lugar de una anomalía patológica (Neville *et al.*, 2002).

Por su parte, el taurodontismo es una anomalía morfo-anatómica del desarrollo que rara vez se observa en los dientes. Se caracteriza por la falta de constricción a nivel de CEJ con cámaras pulpares alargadas y desplazamiento apical de la bifurcación o trifurcación de las raíces lo que le da al diente un aspecto rectangular o cilíndrico (Abhishek, 2012). Jafarzadehl lo define en 2008 como un cambio en la dimensión vertical de la cámara pulpar. Fue descrita por primera vez por Gorjanovic-Kramberger en 1907-1908, al observarlo en una muestra de restos fósiles del hombre de Neandertal, en Kaprina, Croacia en 1899, observado en molares y en menor medida en premolares. Por esta razón, Keith sugirió que el taurodontismo es una característica distintiva de los Neandertales, además fue él quien en 1913 propuso la denominación de taurodontismo por primera vez, término que proviene del latín tauros, que significa “toro” y del griego “orus”, que significa “diente”; “diente de toro” debido a la semejanza morfológica del diente afectado con los dientes de animales con pezuñas, especialmente los toros (Keith 1913, Terezhalmay *et al.* 2001) (Janardhanam, 2014). Mientras que los molares de las denticiones modernas, han sido llamados “cinodontes”, por ser dientes parecidos a los de los perros con cámaras pulpares relativamente pequeñas, bajo una corona con una constricción CEJ fuera de las formas del esquema de las cámaras pulpares los cuales no podrían haber evolucionado a partir de dientes con taurodontismo.

Por otra parte, la etiología del taurodontismo no está clara, se cree que es causada por la insuficiencia del diafragma de la envoltura epitelial de la vaina de Hertwig para invaginar en el nivel horizontal apropiado o cambios en la actividad mitótica de las células de los dientes en desarrollo que pueden afectar la formación de las raíces o por influencia de factores externos en el desarrollo de los dientes (Abhishek, 2012). También se ha propuesto otra posible etiología como cambios la interferencia en la inducción epitelio-mesénquima (Llamas y Jiménez Planas, 1993). En un principio, se

pensó en el taurodontismo como una forma primitiva del diente ya que se han encontrado en grupos diversos como los inuit, aleutianos, mongoles, europeos, escandinavos, afroamericanos, chino-americanos y blancos, entre otros. (Jafarzadehl, 2008). También se propone que esta anomalía es un rasgo determinado genéticamente y más ventajoso que el cinodontismo sobre todo en personas con hábito masticatorios pesados, según Coon en 1963 quién se refería a los neandertales y los inuit o esquimales, cuyas pieles preparadas para protegerse del frío se hacen por medio de la masticación. Witkop en 1976 consideró también a poblaciones en las que los dientes eran utilizados como herramientas y por último, Sciulli en 1977 notificó casos de taurodontismo encontrados en indios americanos prehistóricos que utilizaban sus dientes como herramientas.

Aunque el taurodontismo aparece con mayor frecuencia como una anomalía aislada, también se ha notificado su asociación con varias anomalías o síndromes, por ejemplo el Síndrome de Klinefelter, Síndrome de Down, alteraciones de cromosoma 47XXY, del cromosoma 48XXYY, Síndrome de Prader-Labhart-Willi, Síndrome de Wolf-Hirschhorn, Síndrome de Pierre Robin, y es también más frecuente en grupos familiares (Giambersio, 2019). Algunos informes sugieren también que el taurodontismo puede transmitirse genéticamente (Fischer 1963, Witkop 1971, Goldstein y Gottlieb 1973), y podría estar asociado con un mayor número de cromosomas X (Gage, 1978). Sin embargo, otros investigadores no han encontrado ninguna asociación genética pero han notado una tendencia cromosómica X aneuploidea entre los pacientes con formas más graves del rasgo (Jaspers y Witkop, 1980). También se ha observado la transmisión autosómica del rasgo (Mangion, 1962). Estas anomalías cromosómicas pueden perturbar el desarrollo de los dientes, sin embargo, una anomalía genética específica no puede ser atribuida al taurodontismo (Neville *et al.*, 2002). Mientras que la transmisión genética puede ser demostrada en la mayoría de los casos, otros factores externos también pueden dañar el desarrollo de estructuras dentales en niños y adolescentes. Entre ellas se encuentran la infección por ejemplo casos de osteomielitis durante los períodos de formación dental, lo que interfirió con el desarrollo dental y resultó en taurodontismo según Durr, 1980 y Reichart y Quast, 1975; la interrupción de la homeostasis del desarrollo según Witkop *et al.*, 1988; la quimioterapia en altas dosis según Greenberg

y Glick, 2003, y una historia de trasplante de médula ósea según Vaughan *et al.*, 2005 (Jafarzadehl, 2008).

Desde el punto de vista anatómico, la característica principal de esta anomalía es una cámara pulpar amplia, el cuerpo del diente está aumentado de tamaño, presenta desplazamiento apical del piso de la cámara pulpar a expensas de las raíces hacia la zona de la furcación que puede aproximarse hacia el ápice radicular y ausencia de la constricción a nivel de la unión esmalte-cemento. La bifurcación o trifurcación radicular, puede presentarse a sólo unos pocos milímetros por encima de los ápices. (Brkic “y Filipovic” 1991, Hargreaves y Goodis 2002, Neville *et al.*, 2002, Rao y Arathi, 2006).

Asimismo, el taurodontismo puede ser uni o bilateral sin predilección sexual y afecta a los dientes permanentes con más frecuencia que a los dientes primarios. Los molares mandibulares se ven afectados con mayor frecuencia que los molares maxilares y el segundo molar mandibular es el diente más frecuentemente afectado en la dentición (Abhishek, 2012). El grado de taurodontismo aumenta desde el primer al tercer molar (Mena 1971, Neville *et al.*, 2002). Se presenta en menor medida en premolares permanentes, caninos mandibulares e incisivos permanentes, aunque también pueden presentarse en la dentición temporaria (MacDonald-Jankowski y Ki 1993, Goaz y Black 1994, Darwazeh *et al.*, 1998, Terezhalmly *et al.*, 2001, Neville *et al.*, 2002, Bhat *et al.*, 2004, Rao y Arathi 2006). La prevalencia del taurodontismo varía en las publicaciones científicas según las poblaciones estudiadas y sus orígenes étnicos (Lim, 2018). Según Abhishek en 2012, su prevalencia se sitúa entre el 2,5% y el 11,3% de la población, por ejemplo, en una población italiana fue del 0,04%, 1,4% en niños de Arabia Saudí, 2,25% en una población alemana, 2,5% en una población finlandesa, 5,6% en pacientes jóvenes adultos israelíes, 15,06% en una población francesa de 551 pacientes, donde se observó la anomalía dental más común, 22,9% en una población iraní, 46,4% en una población joven china y 48% en una población negra senegalesa. En Estados Unidos, la mayoría de los informes indican una prevalencia de 2,5 hasta 3,2% de la población (Neville *et al.*, 2002). Con respecto al género, excepto por una muestra en una población china que destacó mayor prevalencia en el sexo femenino, ningún otro estudio ha encontrado diferencia de género para esta anomalía (MacDonald-Jankowski y Ki, 1993).

En referencia al diagnóstico, en el taurodontismo es generalmente radiográfico, ya que clínicamente, un diente taurodonte aparece como un diente normal (Abhishek, 2012). Por lo tanto, el examen radiográfico es crítico en este tipo de dientes (Lim, 2018). En las imágenes podemos observar que los dientes involucrados presumen de una forma rectangular relativamente estrecha hacia las raíces, la cámara pulpar es extremadamente grande con una mayor altura ocluso-apical y carece de constricción habitual en la región cervical de los dientes con raíces extremadamente cortas y la bifurcación o trifurcación radicular puede estar unos milímetros por encima de los ápices de las raíces (Berkan, 2017). En cuanto al diagnóstico en premolares es recomendable una orientación radiográfica mesiodistal (Neville *et al.*, 2002) (Jafarzadehl, 2008). Hay que agregar además que si bien este fenómeno es generalmente mejor apreciado radiográficamente que clínicamente, una radiografía pre-tratamiento brinda poca información acerca del sistema de conductos radiculares (Yeh y Hsu, 1999). Los resultados de las pruebas pulpares también muestran poca información sobre el efecto de la cámara pulpar grande y la sensibilidad dental (Dürr y col., 1980). El examen a través de radiografías panorámicas también ha revelado extensas piedras pulpares en casi todos los dientes taurodotes. Algunos estudios ya informaron la presencia de cálculos de pulpa en este tipo de anomalía. Las razones por las que tales masas calcificadas formadas dentro del tejido pulpar permanecen poco claras en la mayoría de los casos, pero podría estar relacionado con síndromes sistémicos o genéticos. Múltiples taurodotes combinados con extensos cálculos pulpar en molares superiores e inferiores probablemente revelan la presencia de un factor genético desconocido (Lim, 2018). Algunos estudios, además, informaron que los dientes taurodotes también podrían presentar variaciones morfológicas como canales en forma de C o cálculos pulpares. Se pueden observar canales en forma de C en raíces fusionadas en las que forman un único orificio en forma de cinta interradicular con un arco de 180° visible en secciones transversales. Al igual que el taurodontismo, esta configuración parece estar vinculada a la falla de la envoltura epitelial de la raíz de Hertwig (Lim, 2018). Otros autores prefieren el uso de imágenes de tomografía computarizada de haz cónico (TCTC). Hasta ahora, muy pocos estudios se han centrado en el interés de la TCTC en el diagnóstico y en la evaluación de la configuración tridimensional endodóntica de taurodotes. La TCTC

debe ser considerada como un patrón de oro en el diagnóstico y asistencia de estos tratamientos, es una herramienta útil ya que los dientes hipertaurodónticos a veces muestran características anatómicas particulares que hacen que los tratamientos endodónticos sean más complicados.

En conclusión, los exámenes radiográficos cuidadosos antes y durante el tratamiento endodóntico, el uso de TCTC, así como el uso de ayudas ópticas, es fundamental para realizar el tratamiento (Lim, 2018).

Dentro del diagnóstico diferencial de patologías similares al taurodontismo, podemos encontrar ciertas condiciones metabólicas como el pseudo-hipoparatiroidismo, hipofosfatasa y raquitismo resistente a la vitamina, donde las cámaras pulpares pueden también ser amplias pero los dientes son de forma relativamente normal (Witkop 1976, Terezhalmay *et al.*, 2001, Chaussain-Miller *et al.*, 2003). También podría mencionarse las primeras etapas de la dentinogénesis imperfecta, donde la apariencia puede ser similar al taurodontismo, cámaras pulpares grandes (Hargreaves y Goodis 2002). Por otra parte, los molares en desarrollo pueden ser similares a los taurodotes, sin embargo, una identificación de amplias constricciones a nivel del CEJ y raíces incompletamente formadas ayuda en el diagnóstico diferencial (White y Pharoah 2004). (Jafarzadeh 2008).

En cuanto a la clasificación de esta anomalía, Shaw en 1928, fue el primero en clasificarla como leve (hipotaurodontismo), moderada (mesotaurodontismo) y grave (hipertaurodontismo) (Fig. 1) basando esta condición en el desplazamiento relativo del piso de la cámara pulpar hacia apical. Siendo el hipotaurodontismo la forma menos pronunciada en la que la cámara pulpar se agranda; el mesotaurodontismo la forma moderada, en la que las raíces dentales se dividen sólo en el tercio medio; y el hipertaurodontismo la forma más severa, en la que se produce bifurcación o trifurcación cerca de los ápices radiculares (Jafarzadeh, 2008), (MacDonald, 2018).

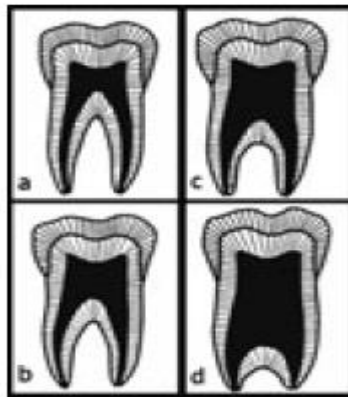


Fig. 1. Clasificación de Taurodontismo. Shaw, 1928

Shaw en 1928, explica las distintas categorías del taurodontismo según un estudio cuantitativo donde se utilizó un segundo molar inferior, usando como criterio la cantidad de desplazamiento apical del piso cameral y así determinar los distintos grados de esta anomalía y los clasificó en hipotaurodontismo, mesotaurodontismo e hipertaurodontismo respectivamente. Considerando al hipotaurodontismo como una moderada ampliación de la cámara pulpar a expensas de las raíces; al mesotaurodontismo, como un agrandamiento mayor de la pulpa cameral con raíces cortas pero separadas y al hipertaurodontismo con una cámara pulpar de forma prismática o cilíndrica que casi alcanza el ápice y luego se abre en 2 o 4 canales (Fig. 1, Shaw, 1928) (Jafarzadehl, 2008).

Posteriormente, Keene en 1966, marcó como criterio un índice de taurodontismo relacionado con la altura de la cámara pulpar a la longitud de la raíz más larga. Considerando a cinodonte con valor del índice de 0-24,9%, hipotaurodontismo de 25 a 49,9%, mesotaurodontismo de 50 a 74,9% e hipertaurodontismo de 75 a 100%. Sin embargo, este método es relativo ya que presenta desventajas tales como, el uso de los puntos de referencia biológica en estructuras que se someten a cambios y la selección arbitraria y la clasificación del índice de 0 a 100 en 4 grupos parece poco realista. Además, un estudio biométrico, una cifra precisa para cada variable,

generalmente no se recomienda porque de acuerdo a la raza y los tipos de molares, cada variable puede ser diferente (Jafarzadehl, 2008).

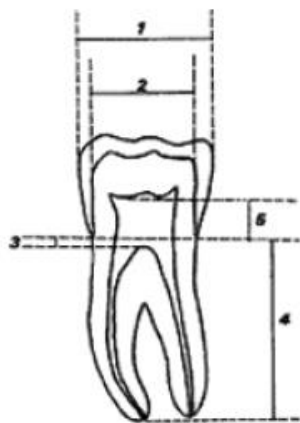


Fig. 2. Criterios de Clasificación.
Blumberg *et al.* 1971

Blumberg *et al.*, 1971, utilizan como criterios de su clasificación (Fig. 2) la relación que existe entre la altura de la cámara pulpar y la raíz más larga de dicha pieza, los diámetros mesiodistales y las diferentes distancias anatómicas, por lo que actualmente se considera este método como relativo ya que no considera los cambios biológicos a los que se someten las piezas dentales, una selección arbitraria y un índice de 0 a 100 en 4 grupos parece poco realista, además no tiene en cuenta que en las distintas razas y tipos de molares estas variables pueden ser diferentes, por lo que esta clasificación no es confiable. Considerando como variable 1, el diámetro mesiodistal tomado desde los puntos de contacto; variable 2 el diámetro mesiodistal tomado a nivel de la unión esmalte-cemento; variable 3, a la distancia perpendicular que existe desde el inicio de la cámara pulpar hasta el punto más alto en el piso de la cámara pulpar; variable 4, la distancia perpendicular que existe desde CEJ hasta el ápice de la raíz más larga y la variable 5 a la distancia perpendicular que existe desde el techo de la cámara pulpar hasta CEJ (Fig. N°2, Blumberg *et al.*, 1971).

Otros autores como Feichtinger y Rossiwall en 1977, declararon que la distancia desde la bifurcación o trifurcación de las raíces hasta CEJ debe ser mayor que la distancia desde cervical a oclusal para que sea un diente taurodont. (Jafarzadehl, 2008). Sin embargo, hay muchos sistemas de clasificación para determinar la

gravedad del taurodontismo, Schiffman y Chanannel en 1978 propusieron una nueva clasificación y es el sistema ampliamente utilizado hasta ahora (Jafarzadehl, 2008). Éstos propusieron un índice para calcular radiográficamente el grado de taurodontismo por medio de medidas objetivas, que llamaron variables, hay tres variables diferentes; variable 1, altura de la cámara pulpar, entre el punto más bajo del techo y el punto más alto del piso; variable 2, la distancia entre el punto más bajo del techo de la cámara pulpar y el ápice de la raíz más larga; variable 3, la distancia entre CEJ y el punto más alto del piso de la cámara pulpar (MacDonald, 2018). Según este índice, el taurodontismo está presente si la distancia desde el punto más bajo en el extremo oclusal de la cámara pulpar hasta el punto más alto en el extremo apical de la cámara, dividido por la distancia desde el extremo oclusal de la cámara pulpar al ápice y multiplicado por 100 es 20 o superior (hipotaurodontismo T1 20-30, mesotaurodontismo T1 30-40, hipertaurodontismo T1 40-75). El taurodontismo también se puede determinar si la distancia desde el punto más alto del suelo de la cámara pulpar hasta la unión esmalte-cemento es más de 2,5mm.

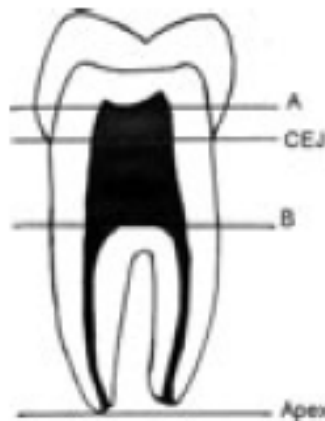


Fig. 3. Clasificación de Shifman y Channanel, 1978

Shifman y Channanel en 1978 (Fig. 3) muestran una clasificación que supera al índice de Keene, sus variables son más objetivas, su categorización es más exacta, por ello es más confiable y es la clasificación que utilizamos actualmente. Como criterios, consideran al punto A como el punto más bajo del extremo oclusal de la

cámara pulpar, al punto B como el punto más alto del extremo apical de la cámara pulpar, siendo entonces la distancia A-B en sentido corono radicular mayor o igual a -0,2mm y la distancia de B a CEJ mayor o igual a -2,5mm. Considerando un diente con hipotaurodonte cuando su porcentaje se encuentra entre el 20-30%, un diente mesotaurodonte cuando se encuentra entre un 30-40% y finalmente un diente hipertaurodonte cuando esta diferencia se encuentra entre un 40-75%. La ventaja de éste método es que supera al método de Keene, a problemas del uso de radiografías en dientes que no presentan dentina reparativa o raíces con variaciones morfológicas. Como desventaja se presenta en que el rango de medición de la distancia de B a CEJ es pequeño por lo que puede presentar errores (Fig. N°3, Shifman & Channanel, 1978), (Jazardehl, 2008).

En referencia al manejo y abordaje endodóntico, el taurodontismo es reconocido como una variante clínica desde hace casi un siglo, pero a pesar de sus desafíos, ha recibido poca atención por parte de los clínicos. (Janardhanam 2014). Es importante mencionar que el éxito de la terapia endodóntica depende de la preparación, desinfección y sellado hermético tridimensional de todos los canales radiculares. Por lo tanto, es esencial que los clínicos tengan una visión clara y completa de la anatomía del conducto radicular antes de realizar el tratamiento endodóntico (Berkan, 2017). Desde la perspectiva de un endodoncista, el taurodontismo presenta un desafío en la negociación, instrumentación y obturación del sistema de conductos, ya que un diente taurodonte muestra una amplia variación en su forma y tamaño de la cámara pulpar, diferentes grados de obliteración y configuración de los canales, orificios de los canales en su posición apical, y el potencial de sistema de canales adicionales por lo que el tratamiento de conducto se convierte en un verdadero reto (Hargreaves y Goodis 2002, Tsesis *et al.*, 2003, Rao y Arathi 2006). Se recomienda por lo tanto, una cuidadosa exploración de las entradas de los conductos, especialmente en la apertura (Tsesis *et al.*, 2003), (Yeh y Hsu 1999). Hay diferentes puntos de vista sobre el diseño y preparación de la cavidad de acceso: Shifman y Buchner, (1976) argumentan que el acceso a los orificios de los conductos radiculares puede ser fácilmente y que el suelo de la cámara pulpar no puede ser afectado por la formación de dentina reaccional como en los dientes normales. En contraste, Dürr *et al.*, (1980) sugirieron que la morfología podría dificultar la

ubicación de los orificios, creando así dificultades en la instrumentación y obturación. Debemos considerar que cada diente con taurodontismo puede tener diferente forma y número de raíces sumando a esto la complejidad de la anatomía del conducto radicular y la proximidad de los canales radiculares, por lo que el llenado completo del sistema de conductos es un reto en dientes taurodotes. Por ello se debe tener en cuenta, una exploración cuidadosa particularmente con magnificación, por ejemplo en dientes hipertaurodotes que presentan un piso de la cámara de pulpa muy apical, que dificulta la visualización de los orificios del conducto radicular, el uso del microscopio es de particular importancia, especialmente en la terminación de la cavidad de acceso a la pulpa dental (Lim, 2018). Además se recomienda el uso de ultrasonido, abundante irrigación y una obturación con técnica termoplastizada, también se ha propuesto una técnica de relleno modificada, que consiste en la compactación lateral combinada en la región apical con compactación vertical de la cámara pulpar alargada, en cuyo caso una radiografía final confirmó un relleno bien condensado de los canales radiculares a la longitud predeterminada (Lim, 2018). Además, debido a que la pulpa de un diente con taurodontismo es generalmente voluminosa, con el fin de asegurar la eliminación completa de la pulpa necrótica, Prakash *et al.*, 2005, aconsejan la utilización de hipoclorito de sodio 2,5% como irrigante para digerir el tejido pulpar ya que la instrumentación adecuada del sistema de conductos radiculares puede no realizarse completamente. Puede también utilizarse irrigación ultrasónica para garantizar la eliminación de tejido pulpar. Otro reto endodóntico podría ser el reimplante intencional. Por último, cabe señalar que en casos de hipertaurodontismo, cuando la cámara pulpar casi alcanza el ápice y luego se rompe en dos o cuatro canales, la pulpotomía en pulpitis irreversible podría ser el tratamiento de elección en lugar de la pulpectomía (Shifman y Buchner 1976, Neville *et al.*, 2002, (Lim, 2018). A pesar que el hipertaurodontismo es menos frecuente que el hipotaurodontismo en la población general. El manejo endodóntico de los dientes hipertaurodotes siempre es difícil debido a la zona de furcato apicalmente posicionada y sistemas adicionales de conductos radiculares. De hecho, esto plantea la cuestión de la elección de instrumentos endodónticos, sistemas de riego y materiales para dar forma, limpiar y llenar estos complejos canales radiculares (Lim, 2018). Aunque el taurodontismo, no es muy común, debe detectarse por su influencia

en diversas áreas odontológicas, complicando otros campos, como la ortodoncia, la quirúrgica y la protésica ya que la pieza dental reduce su superficie radicular disponible para el anclaje ortodóncico, o para la resistencia oclusal adecuada para pónicos (MacDonald, 2019). Además, existe una alta probabilidad de exposición pulpar por caries y procedimientos dentales debido a la amplia superficie cameral, siendo ésta otra razón por la que la terapia endodóntica de elección es conservadora. Para el tratamiento protésico de un diente taurodonte, se ha recomendado evitar la colocación de poste en la reconstrucción dental debido a que en el alveolo hay menos superficie de diente, es posible que un diente taurodonte no tenga tanta estabilidad como un cinodonte cuando se usa como pilar para propósitos protésicos u ortodóncico. Además, la falta de constricción cervical priva al diente del efecto de refuerzo contra la carga excesiva de la corona. Otro campo odontológico a considerar, sería el campo quirúrgico, donde la extracción de un diente taurodonte suele ser complicada debido a la variación en la bifurcación o trifurcación del tercio apical. Algunos autores como Yeh y Hsu (1999) sugieren que los hipertaurodontes pueden presentar complicaciones en el momento de realizar la extracción debido a una dilatación de las raíces en el tercio apical.

Se ha planteado también la hipótesis de que un cuerpo radicular grande con poca superficie de un diente taurodonte está incrustado en el alvéolo lo que haría menos difícil la exodoncia siempre considerando que las raíces no sean divergentes. Desde el punto de vista periodontal, este tipo de dientes puede ofrecer un pronóstico favorable ya que en caso de recesión gingival, la probabilidad de compromiso de la zona de la furcación, es considerablemente menor que en los dientes normales.

Por todo lo anteriormente expuesto hasta ahora, se propone como objetivo para este trabajo investigar y exponer las características especiales del taurodontismo en referencia a su anatomía, a su diagnóstico y a su abordaje endodóntico.

CASO CLÍNICO

Se presentó a la carrera de Especialidad de Endodoncia en la Facultad de Odontología de la Universidad Nacional de Cuyo un paciente de sexo masculino de 49 años que fue atendido semanas antes en un consultorio en Armenia por presentar dolor agudo al frío y calor, allí se le realizó la apertura cameral y obturación provisoria del elemento 35. En la primer cita de la especialidad de endodoncia se realizó historia clínica completa no registrándose en la anamnesis general antecedentes sistémicos relevantes, en el examen clínico intraoral se observó presencia de restauraciones en varias piezas dentales, ausencia de caries y tejidos gingivales clínicamente sanos, la pieza 35 presentaba obturación oclusal provisoria compatible con IRM, el diagnóstico fue tratamiento previamente iniciado.

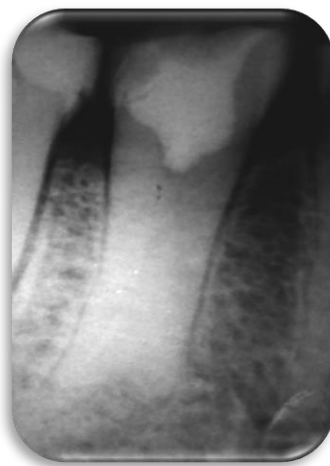

Fig. 4. Radiografía Preoperatoria

Se procedió a tomar radiografía periapical con placas Kodak (Carestream Health®, USA) (Fig. 4) evidenciándose la apertura cameral previa, obturación oclusal provisoria, y como hallazgo radiográfico se observó una cámara pulpar alargada en sentido ocluso-apical con ausencia de constricción a nivel del límite CEJ, con aspecto cilíndrico y relativamente estrecho hacia las raíces, desplazamiento apical del piso cameral y bifurcación radicular a sólo unos milímetros por encima de los ápices; características compatibles con la anomalía de hipertaurodontismo. Luego de establecer el plan de tratamiento se procedió a anestésiar al paciente con solución

inyectable de clorhidrato de carticaína al 4% - L adrenalina 1:100.000 (Anescart® Forte, Sidus, Argentina) utilizando la técnica troncular, a continuación se eliminó la obturación provisoria con fresa esférica número 4 Option (Poul Sorensen®, Brasil) de carburo tungsteno a alta velocidad e irrigación continua y se realizó aislamiento absoluto con arco de Young y dique de goma y clamp número 2 (Hu Friedy®, USA). Se realizó una primera irrigación con jeringa tipo luerlock (Tedekin®, Argentina) con solución de hipoclorito de sodio al 2,5%, se procedió a mejorar la apertura cameral con fresa de diamante troncocónica número 859 Option (Poul Sorensen®, Brasil) de grano grueso a alta velocidad e irrigación continua. Se canalizó la bifurcación apical con limas K números 08 y 10 (Colorinox®, Maillefer, Denstply, Suiza) y se tomó conductometría con localizador apical PropexPixi® (Maillefer, Denstply, Suiza), los tercios apicales fueron instrumentados con lima K (Colorinox®, Maillefer, Denstply, Suiza) hasta el calibre 10, el resto del conducto que corresponde a la cámara pulpar hipertaurodonte, se trabajó con lima de níquel titanio Reciproc Blue R40 (Reciproc®, VDW, Alemania), (Fig. 5) y motor VDW-SILVER® (Reciproc®, VDW, Alemania) (Fig 6). Como irrigación se utilizó solución de hipoclorito de sodio al 2,5%, se procedió a secar los conductos con puntas de papel estéril Papers Points (Diadent®, Korea).

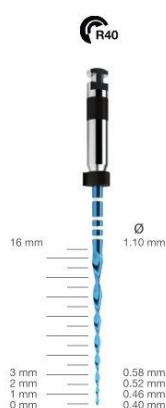


Fig. 5. Reciproc Blue N° 40. Tomado de <https://www.distribuidordentaltronador.com.ar/productos/limas-reciproc-blue-individual-r40-x4-unidades-vdw/>

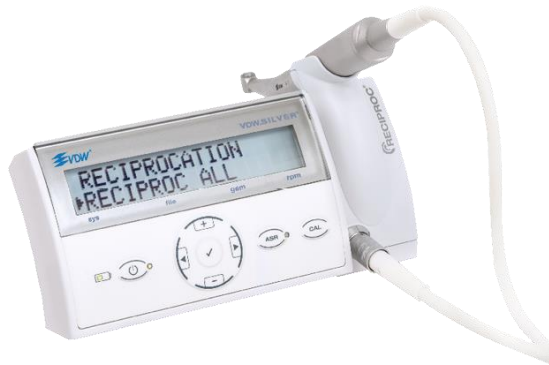

Fig. 6. Motor VDW Reciproc Silver. Tomado de <https://www.vdw-dental.com/en/products/detail/vdwsilver-reciproc>

Al momento de la obturación los tercios apicales fueron obturados con cemento Sealapex® (Kerr Sybron, USA) llevado con lentulo número 1 de 25mm (Maillefer®, Denstply, Suiza), el resto del conducto se obturó con cono principal 25/04 Dia-Pro (Diadent®, Korea) y técnica de condensación lateral, se cortaron los conos con calor con atacadores Peter Tomas y se realizó compactación vertical en frío con el mismo instrumento, se limpió la cavidad oclusal con torunda de algodón embebida en alcohol, se colocó restauración provisoria de Ionómero vítreo Ketac Molar Easy Mix (3M®, USA) y se derivó a especialidad de restauradora para obturación definitiva (Fig 7).

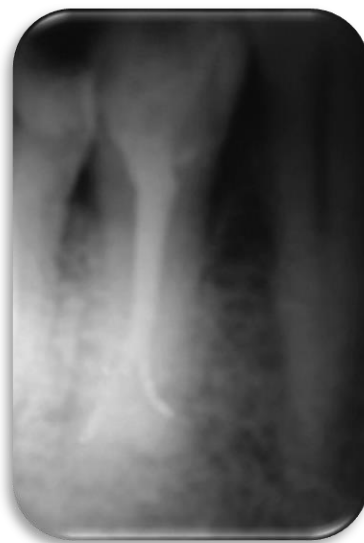

Fig. 7. Radiografía Final Posoperatoria

DISCUSIÓN

De acuerdo a lo anteriormente expuesto, varios autores como Berkan, Janardhanam, Tsesis *et al*, Rao y Arathi, Hargreaves y Goodis, Durr, Yeh y Hsu y Limm, coinciden en que el taurodontismo es una anomalía que presenta diferentes características anatómicas que plantean un reto a la hora de realizar el tratamiento endodóntico. En acuerdo con ellos, se considera esencial alcanzar una correcta negociación, instrumentación, desinfección y obturación del sistema de conductos, para lograr el éxito endodóntico. En consecuencia, aquellos canales radiculares que quedan sin tratar o que no han sido completamente tratados, son propensos a albergar microorganismos que conducen al fracaso endodóntico.

Como ya se ha mencionado, acerca de los dientes taurodontes, clínicamente presenta una morfología externa normal, por lo que el diagnóstico definitivo, en concordancia con Lim y Abhishekse realiza a través de imágenes de diagnóstico. Para ello se utilizan radiografías periapicales, panorámicas y TCTC. Las radiografías periapicales, según Jafarzadehl y Neville, deben ser tomadas desde diferentes ángulos para identificar la cámara, la anatomía radicular y raíces sospechosas. En las ortopantomografías, el rayo central que está orientado bucolingualmente, por lo que nos mostrará óptimamente el taurodontismo en los molares ya que sus raíces están dispuestas en sentido mesiodistal. Las TCTC, nos ofrecen información tridimensional con una mejor visualización del sistema radicular a dosis relativamente bajas de exposición. La utilización de radiografías periapicales como radiografías panorámicas son de uso rutinario, el uso de imágenes tridimensionales ha sido incorporada rápidamente en la endodoncia logrando mejorías en el diagnóstico y manejo de estos casos. Esta técnica es más eficaz para analizar la anatomía del conducto radicular. Si se realiza antes del tratamiento, puede ayudar al clínico a diagnosticar el grado de la anomalía permitiendo evaluar la viabilidad del tratamiento endodóntico. En nuestro caso clínico, el diagnóstico fue realizado mediante radiografía periapical y examen clínico, por lo tanto, el rol del examen de diagnóstico tradicional no debe subestimarse ya que la imagen de nuestra radiografía nos reveló la anomalía. En concordancia con la mayoría de los autores, entre ellos Lim y Durr, se considera que tanto el examen radiográfico cuidadoso antes y durante

el tratamiento endodóntico, el uso de TCTC, la utilización de dispositivos de aumento como lupas ópticas o microscopio de operación endodóntica son altamente recomendables para el diagnóstico y la magnificación en la visión del campo operatorio, facilitando así el tratamiento y el éxito endodóntico.

Se ha mencionado además que las características anatómicas de este tipo de diente son variadas, su cámara pulpar presenta una falta de constricción a nivel del CEJ, es amplia y alargada en sentido ocluso apical con alteraciones de forma y tamaño, con aspecto cilíndrico o rectangular que va haciéndose más estrecho hacia la zona del ápice radicular. Por ello, según Durr, esta morfología podría dificultar la ubicación de los orificios complicando la instrumentación y la obturación. Además, Lim y Durr aseguran que estos elementos pueden presentar cálculos a nivel de la cámara o en los conductos. El piso cameral se encuentra desplazado hacia apical a expensas de las raíces, las cuales presentan su bi o trifurcaciones a pocos milímetros del ápice, tal como se observó en el presente caso. Amerita entonces, tener especial cuidado en evitar la realización de perforaciones en el momento de la localización de las entradas de los conductos, y no confundir este accidente con la pulpa taurodonte que es voluminosa, sangrante y difícil de eliminar. En cuanto a la configuración de los conductos, los orificios de los canales se encuentran en una posición más apical, más próximos entre sí, con alto potencial de sistema de conductos adicionales, con diferentes grados de obliteración y diferentes configuraciones, según Durr, podemos encontrar además, conductos en C. Por lo anteriormente expuesto, es que varios autores como Shifman y Buchner, Neville y Lim, coinciden que en caso de pulpitis irreversibles en dientes hiperturodotes donde la cámara pulpar casi alcanza el ápice para luego se abrirse en dos o cuatro canales, puede considerarse como tratamiento una pulpotomía en lugar de pulpectomía. (Lim, 2018)

En cuanto al manejo y abordaje endodóntico, concordamos con Tsesis *et al.*, 2003 y Yeh y Hsu 1999, quienes opinan que debido a las características anatómicas de los dientes taurodotes, como alteraciones de forma y número de raíces, complejidad anatómica de los conductos, proximidad de los canales, complican la ubicación, negociación, instrumentación y procedimientos de limpieza y conformación, comprometiendo el tratamiento y reduciendo la probabilidad de éxito, es por ello que el procedimiento endodóntico de esta anomalía, representa un verdadero desafío por

lo que se torna indispensable realizar una cuidadosa exploración de las entradas de los conductos, y poner énfasis especialmente en la conformación de una buena apertura, que facilitará la preparación, desinfección, instrumentación y una óptima obturación del sistema de canales. Lim, 2018, suma a la exploración, la utilización de magnificación, también utilizada en este caso clínico, por ejemplo en dientes hipertaurodontes que presentan un piso de la cámara de pulpa muy apical, donde se dificulta la visualización de los orificios del conducto radicular; también recomienda el uso de microscopio ya que es de particular importancia, especialmente en la terminación de la cavidad de acceso a la pulpa dental; y por último la utilización de ultrasonido, abundante irrigación y la realización de una obturación con técnica termoplastizada o técnica de relleno modificada, que consiste en la compactación lateral combinada en la región apical con compactación vertical de la cámara pulpar alargada; esa segunda técnica de obturación es la que realizamos en nuestro caso clínico y la radiografía final nos confirmó un relleno bien condensado de los canales radiculares a la longitud predeterminada.

A la complejidad anatómica de esta anomalía se le suma además la presencia de una pulpa generalmente voluminosa. Con el fin de asegurarnos la eliminación completa de la pulpa necrótica, Prakash *et al.*, en 2005, recomiendan la utilización de solución de hipoclorito de sodio al 2,5% para digerir el tejido pulpar ya que la instrumentación adecuada del sistema de conductos radiculares irregulares puede no realizarse completamente. Durr, además aconseja el uso de irrigación ultrasónica para garantizar una mejor eliminación del tejido pulpar. Por dichas conclusiones es que en nuestro tratamiento realizamos una copiosa irrigación con solución de hipoclorito de sodio al 5, 25% con activación ultrasónica en pos de asegurar la degradación orgánica del voluminoso tejido pulpar en toda la dimensión del sistema de conductos. En cuanto a la instrumentación, puede realizarse primero con limas manuales de bajo calibre, acompañada de abundante irrigación, y de coadyuvantes como activación ultrasónica, o sistemas rotatorios, según lo permita la anatomía de cada caso en particular. Y al igual que Lim, también acordamos el uso de magnificación como lupas o microscopio quirúrgico. En algunos casos la irregularidad del sistema de conductos como conductos atrésicos y de difícil localización, dificultan la conformación y limpieza. Independientemente si se utilizan técnicas de

instrumentación manual o rotatoria, el uso de abundante irrigación es de suma importancia así como también el uso de irrigación activada con ultrasonido. No resulta aconsejable el uso de instrumental rotatorio en conductos de muy bajo calibre ya que puede aumentar el riesgo de separación de instrumentos. La región apical puede ser preparada como en el presente caso clínico, donde utilizamos técnicas endodónticas convencionales con limas K de bajo calibre.

Al momento de realizar la obturación, diversos autores proponen técnica de relleno de gutapercha en caliente incluyendo la compactación vertical en caliente u otras técnicas como la técnica termoplastizada, Sistema Obtura II en combinación con técnica de condensación lateral en la región apical y compactación vertical en la cámara pulpar alargada. Como se ha mencionado anteriormente, en este caso se realizó la compactación lateral combinada en la región apical con compactación vertical de la cámara pulpar alargada y la radiografía final confirmó un relleno bien condensado de los canales radiculares a la longitud predeterminada.

En cuanto a la restauración posendodóntica, no es aconsejable la colocación de postes ya que el diente taurodonte no tendrá tanta estabilidad como un cinodonte. Son importantes los controles y seguimientos clínicos y radiográficos. Lamentablemente, no se han publicado estudios de seguimiento a largo plazo con respecto al resultado en tratamientos en dientes taurodotes.

CONCLUSIONES

El taurodontismo es una anomalía morfo-anatómica que no sólo presenta relevancia en el campo endodóntico, sino también en las áreas de ortodoncia, periodoncia, restauración protésica y cirugía. Clínicamente, la anatomía variada y dificultosa de la cámara y sistema de conductos de un diente con taurodontismo complica su manejo endodóntico. Sumado a ello, la presencia de restos necróticos de una pulpa dental vital voluminosa y sangrante difícil de eliminar, convierten al tratamiento endodóntico en un verdadero desafío.

Se torna indispensable entonces previo al tratamiento, realizar un diagnóstico certero de esta anomalía, mediante un examen radiográfico cuidadoso, siendo también altamente recomendables el uso de TCTC, la utilización de dispositivos de aumento como lupas ópticas o microscopio de operación endodóntica y recursos endodónticos complementarios, que aseguren procedimientos de calidad en pos del éxito endodóntico.

REFERENCIAS BIBLIOGRÁFICAS

- Abhishek P., Khosla, M., & Kundabala, M. (2011). Endodontic management of hypo-, meso- and hypertaurodontism: Case reports. *Australian Endodontic Journal*, 38(1), 36–41. doi:10.1111/j.1747-4477.2011.00293.x
- Durr, D. P., Campos, C. A., & Ayers, C. S. (1980). *Clinical Significance of Taurodontism. The Journal of the American Dental Association*, 100(3), 378–381. doi:10.14219/jada.archive.1980.0100
- Berkan C., Hatice Y., & Yan H. (2017). *Endodontic management of taurodontismo with a complex root canal anatomy in mandibular posterior teeth*. Published online 2017 Dec 20. doi: 10.1136/bcr-2017-222563
- Dineshshankar, J., Sivakumar, M., Balasubramaniam, Am., Kesavan, G., Karthikeyan, M., & Prasad, Vs. (2014). *Taurodontism. Journal of Pharmacy and Bioallied Sciences*, 6(5), 13. doi:10.4103/0975-7406.137252
- Giambersio, E., Barile, V., & Giambersio, A. M. (2019). Klinefelter's syndrome and taurodontism. *Archivio Italiano Di Urologia e Andrologia*, 91(2). doi:10.4081/aiua.2019.2.130
- Keith A. Problems relating to the teeth of the earlier forms of prehistoric man. *J R Soc Med* 1913; 6: 103–24. PMID: 19977113
- Lim, A., & Le Clerc, J. (2018). *Endodontic treatment of a hypertaurodontic mandibular left second molar in a patient with many taurodonts combined with multiple pulp stones. Australian Endodontic Journal*. doi:10.1111/aej.12291
- Jafarzadeh, H., Azarpazhooh, A., & Mayhall, J. T. (2008). Taurodontism: a review of the condition and endodontic treatment challenges. *International Endodontic Journal*, 41(5), 375–388. doi:10.1111/j.1365-2591.2008.01388.x
- MacDonald, D. (2019). *Taurodontism. Oral Radiology*. doi:10.1007/s11282-019-00386-1
- Prakash, Chenduran Vishnu, Ballal Suma, N Velmurugan, D Kandaswamy. (2005) *Endodontic management of taurodontic teeth*. pmid: 16761713 doi: 10.4103/0970-9290.29900
- Rao A, Arathi R. Taurodontism of deciduous and permanent molars: report of two cases. *J Indian Soc Pedod Prev Dent* 2006; 24: 42–4. doi: 10.4103/0970-4388.22836.
- Shifman A, Chanannel I. Prevalence of taurodontism found in radiographic dental examination of 1200 young adult Israeli patients. *Community Dent Oral Epidemiol*

1978; 6: 200–3. doi: 10.1111/j.1600-0528.1978.tb01150.x

Tsesis I, Shifman A, Kaufman AY. Taurodontism: an endodontic challenge, Report of a case. *J Endod* 2003; 29: 353–5. doi: 10.1097/00004770-200305000-00009

Yeh SC, Hsu TY. Endodontic treatment in taurodontismo with Klinefelter's syndrome: a case report. *Oral Surg Oral Med Oral Pathol Oral Radiol Endod* 1999; 88: 612–15. doi: 10.1016/s1079-2104(99)70094-6.