



**ESPECIALIZACIÓN EN ODONTOLOGÍA PARA EL NIÑO Y EL
ADOLESCENTE**

FACULTAD DE ODONTOLOGÍA

UNIVERSIDAD NACIONAL DE CUYO

**TRABAJO FINAL PARA OPTAR AL TÍTULO DE ESPECIALISTA EN
ODONTOLOGÍA PARA NIÑOS Y ADOLESCENTES**

Título:

**ETIOPATOGENIA Y ABORDAJE DE LAS AGENESIAS
DENTARIAS**

Alumna: María Victoria MAS FUCHS

Director: Od. Esp. Marisa CHADE

Abril, 2020

INDICE GENERAL

Índice general	Página I
Índice de tablas y figuras	Página II
Glosario	Página III
Resumen	Página 1
Abstract	Página 1
Introducción	Página 2
Capítulo I Agencias Dentales.	Página 4
1.1 Definición y generalidades de agencias dentales.	Página 4
1.2 Etiopatogenia de las Agencias Dentarias.	Página 5
1.2.1 <i>Desarrollo de la dentición.</i>	Página 6
1.2.1.a <i>Regulación molecular del desarrollo dental.</i>	Página 7
1.2.2 Agentes etiológicos de Agnesia Dental:	Página 8
1.2.2.a <i>Agentes etiológicos de Agnesia Dental genéticos.</i>	Página 9
1.2.2.b <i>Agentes etiológicos de Agnesia Dental ambientales.</i>	Página 9
1.2.2.c <i>Agentes etiológicos de Agnesia Dental epigenéticos.</i>	Página 10
1.3 Clasificación de las Agencias Dentales.	Página 10
1.3.1 <i>Agencias Dentales no sindrómicas.</i>	Página 11
1.3.2 <i>Agencias dentales sindrómicas.</i>	Página 14
Capítulo II Diagnóstico y abordaje de la Agnesia Dental.	Página 17
2.1 Métodos de diagnóstico para Agnesia Dental.	Página 17
2.1.1 <i>Historia clínica y familiar.</i>	Página 17
2.1.2 <i>Radiografías.</i>	Página 18
2.2 Agnesia Dental y maloclusión.	Página 21
2.3 Tratamiento multidisciplinar de la Agnesia Dental.	Página 23
2.3.1 <i>Impacto en los niños.</i>	Página 23
2.3.2 <i>Rol del Odontopediatra.</i>	Página 23
2.4 Procedimientos terapéuticos en Agnesia Dental.	Página 24
2.4.1 <i>Anodoncia.</i>	Página 24
2.4.2 <i>Agnesia de premolares.</i>	Página 26
2.4.3 <i>Agnesia de incisivos laterales.</i>	Página 26
Conclusión.	Página 31
Bibliografía.	Página 32

Indice de tablas y figuras.

Tabla I <i>Síntesis Agencias Dentarias no sindrómicas y sus características principales.</i>	Página 14
Tabla II <i>Síntesis Agencias Dentarias sindrómicas y sus características principales.</i>	Página 16
Tabla III <i>Apertura de espacios en caso de agenesia dental de Incisivos Laterales.</i>	Página 29
Tabla IV <i>Cierre de espacios en casos de agenesia dental de Incisivos laterales.</i>	Página 29
Figura 1 <i>Radiografía panorámica paciente con agenesia dentaria asindrómica</i>	Página 19
Figura 2 <i>Radiografía panorámica paciente con agenesia dentaria asindrómica</i>	Página 20
Figura 3 <i>Radiografía panorámica paciente con agenesia dentaria sindrómica.</i>	Página 20

Glosario

Angulo goníaco: ángulo formado por la intersección del plano mandibular(GO-Gn) y el plano posterior de la rama ascendente(Ar-Go). Interpretación: señala el grado de inclinación entre el cuerpo mandibular y la rama ascendente.

Anomalía: cambio o desviación respecto de lo que es normal, regular, natural o previsible.

Apoptosis: vía de destrucción o muerte celular programada o provocada por el mismo organismo, con el fin de controlar su desarrollo y crecimiento, puede ser de naturaleza fisiológica y está desencadenada por señales celulares controladas genéticamente.

Atopía: del griego a+ topos sin lugar/desubicado. Distinto inmunológicamente.

Autosómico: cromosoma somático que no es sexual.

Cdk4: la quinasa dependiente de ciclina 4 es una enzima que en los humanos es codificada por el gen CDK4. Este gen, entre otros procesos biológicos regula la proliferación celular.

Clase III de Angle: la cúspide mesiovestibular del primer molar superior ocluye más posterior que el surco bucal del primer molar inferior.

Dimensión vertical: posición vertical de la mandíbula con respecto al maxilar superior cuando los elementos dentarios superiores e inferiores intercuspidan en la posición más cerrada. Determina las relaciones estéticas y funcionales entre los maxilares.

Disgenesia: malformación o formación anormal congénita de un órgano.

Dismorfología: parte de la medicina que se dedica al estudio de los defectos congénitos.

Ectodermo: parte externa de las tres capas en que se divide germinalmente el embrión.

Epigenética: cambios heredables en el ADN e histonas que no implican alteraciones en la secuencia de nucleótidos y modifican la estructura y condensación de la cromatina, por lo que afectan la expresión génica y el fenotipo.

Fenotipo: conjunto de caracteres visibles que un individuo presenta como resultado de la interacción entre su genotipo y el medio.

Genotipo: información genética que posee un organismo particular en forma de ADN.

Gastrulación: proceso mediante el cual se forma, a partir de la migración de poblaciones celulares ubicadas en el epiblasto, un embrión trilaminar.

Haploinsuficiencia: situación en la que un individuo está clínicamente afectado porque una sola copia del gen normal es incapaz de reproducir proteína en cantidad o calidad suficiente para asegurar la función normal.

Heterocigota: formado por la unión de dos células sexuales que tienen diferentes dotaciones genéticas.

Homeodominio: familia de secuencias altamente conservadas de sesenta aminoácidos de longitud que se encuentra en un gran número de factores de transcripción y que puede formar estructuras hélice-giro-hélice y unirse al ADN de secuencia específica.

Homeótico: genes que participan en el desarrollo de los organismos y que determinan la identidad de los segmentos o partes individuales del embrión en sus etapas iniciales.

Hipohidrosis: condición que hace que una persona sude menos de lo normal.

Hipotricosis: pilosidad reducida en el cuero cabelludo y el resto del cuerpo (con pelo escaso, fino y corto).

Mesénquima: tejido del organismo embrionario formado de conjuntivo laxo, con una abundante matriz extracelular; compuesta por fibras delgadas y relativamente pocas células (aunque la celularidad es muy variable).

MIM 604625: forma de agenesia dental selectiva sin trastornos sistémicos asociados.

MIM 106600: tipo de agenesia dental con ausencia congénita de uno o más elementos dentarios permanentes.

Penetrancia: proporción de una población que expresan el fenotipo patológico, entre todos los que presentan un genotipo portador de un alelo mutado.

Plano mandibular: plano tangente al borde inferior de la mandíbula (comprendido entre los puntos gonion y mentón) que forma un ángulo con el plano de Frankfurt. Indicador tradicional de la altura posterior facial.

Overbite: distancia entre los bordes incisales del incisivo central superior y el inferior, medida perpendicularmente al plano oclusal. Expresa el grado de maloclusión de los incisivos en el plano vertical.

Tabla de Nolla: cuadro que clasifica los diversos estadios en etapas de calcificación dentaria, las cuales pueden asociarse a diversos eventos del período preeruptivo y eruptivo.

Teratología: estudio de las anomalías y malformaciones de los organismos de origen embrionario.

Resumen

La agenesia dental constituye la anomalía más común del desarrollo craneofacial, asociándose a maloclusiones y alteraciones funcionales. La hipodoncia puede ocurrir como una condición aislada (hipodoncia no sindrómica) o puede estar asociada a síndromes (hipodoncia sindrómica), resaltando la heterogenicidad de esta condición. Las alternativas terapéuticas se fundamentan en el cierre de espacios o en el aumento del mismo para la posterior colocación de prótesis sobre implante en la zona correspondiente. Cada una de las opciones ofrece ventajas e inconvenientes. Cada técnica puede llegar a excelentes resultados siempre que se establezca inicialmente un correcto diagnóstico, se cuente con un abordaje multidisciplinar y un plan de tratamiento preciso. El propósito de esta recopilación bibliográfica es presentar una breve revisión de literatura acerca de esta condición clínica la cual incluye: etiología, prevalencia, síndromes, anomalías dentales asociadas como su abordaje clínico interdisciplinar.

Abstract

Dental agenesis is the most common anomaly of craneofacial development, frequently associated with malocclusion with functional consequences. Hypodontia can either occurs as an isolated condition (non-syndromic hypodontia) or can be associated with syndrome (syndromic hypodontia), highlighting the heterogeneity of the condition. The therapeutic options are based on closing the space or increasing the distance to allow an implant over prosthesis in the area. Each of the options has its advantages and disadvantages. Each technique can achieve good results if there is a correct initial diagnosis and multidisciplinary treatment approach. The purpose of this report of literature about tooth agenesis, wich includes etiology, prevalence, associated syndromes and dental anomalies, as its interdisciplinary clinical approach.

Introducción

La presente revisión bibliográfica sobre la agenesia dental pretende profundizar en su etiopatogenia, su asociación a síndromes y su relación con maloclusiones. Así mismo pone énfasis en las bases para realizar un diagnóstico y tratamiento precoz para que el niño obtenga salud, una oclusión correcta a largo plazo, según los conceptos actuales de operatoristas y ortodoncistas excelencia estética en los 360° del espacio a través del trabajo interdisciplinario

Esta revisión bibliográfica se dividió en dos capítulos para su desarrollo y comprensión. En el primero se detallan los conceptos generales de agenesia dentaria y su etiopatogenia, mientras en el segundo capítulo se hace énfasis en el diagnóstico precoz de la agenesia dentaria como las distintas terapéuticas para su abordaje, con las ventajas y desventajas de cada una. Finalmente, busca orientar al odontopediatra en las distintas terapéuticas para corregir o prevenir problemas oclusales en el paciente con agenesia dental, como los profesionales intervinientes del equipo de trabajo multidisciplinario.

La agenesia dentaria es una patología congénita producida por un desorden en la lámina dentaria que causa la ausencia de uno o más dientes, tanto en la dentición temporal como en la dentición permanente (D'Emidio, 2017). Varias definiciones se utilizan para el fenómeno de agenesias dentales: anodoncia, oligodoncia o hipodoncia.

Según Brook (2009) estas anomalías dentarias no tienen una etiología definida y son causadas por la interacción multifactorial entre factores genéticos, epigenéticos y ambientales, que actúan durante el desarrollo y formación de los dientes con diferente expresión fenotípica.

Los elementos dentarios que con mayor frecuencia se encuentran ausentes son: terceros molares, incisivos laterales superiores y segundos premolares mandibulares (Kolenc Fusé, 2004).

Este cuadro patológico ha sido estudiado desde diferentes puntos de vista: antropológicamente se muestra como la tendencia evolutiva básica del sistema dental originada en la adopción de nuevas técnicas para la preparación de la ingesta habitual de cada grupo humano; filogenéticamente se explica como una disminución fisiológica de la dentición del hombre moderno ,y genéticamente, como el resultado de la mutación de los genes que regulan la producción de las células y las proteínas que participan en la formación de los gérmenes dentales (Proffitt, 2001). Además se han reportado numerosas patologías que pueden afectar la formación ordenada de la lámina dental que se origina en el ectodermo invaginado a partir de la conformación del estomodeo y así originar agenesia dental por motivos del desarrollo (Bastidas, 2004).

CAPÍTULO I

AGENESIAS DENTALES

1.1 DEFINICIÓN Y GENERALIDADES DE LAS AGENESIAS DENTALES

Las agenesias dentales son las anomalías del desarrollo dental que se detectan con mayor frecuencia (Gorlin *et al.*, 2001)

La Organización Mundial de la Salud (2010) define la agenesia o anodoncia dentaria como “la falta de desarrollo de un germen dental” (WHO, 2010).

La prevalencia de agenesia es variable según el tipo de población y dentición. La agenesia en la dentición temporaria no tiene relevancia en la distribución por sexo, mientras que en la dentición permanente las mujeres son más afectadas que los hombres en una proporción 3:2 (Kolenc Fuse ,2004).

Puede denominarse según el número de elementos dentarios ausentes como: **Hipodoncia** (ausencia de 1 a 5 elementos dentarios); **Oligodoncia** (ausencia de 6 o más dientes, excluyendo los terceros molares); **Anodoncia** (ausencia de la totalidad de un fórmula dentaria, siendo parcial cuando falta la dentición temporaria o permanente, o total cuando afecta a la totalidad de ambas denticiones (WHO, 2010)

El término **anomalía congénita** se utiliza para describir aquellos trastornos estructurales, funcionales y metabólicos presentes en el momento del nacimiento. Los términos utilizados para describir el estudio de estas enfermedades son: teratología y dismorfología (Gorlin *et al.*, 2001).

Las anomalías se clasifican de la siguiente manera: **malformaciones** (se producen durante la organogénesis), **interrupciones** (provocan anomalías morfológicas de estructuras ya formadas y son causadas por procesos

destruictivos), **deformaciones** (se deben a fuerzas mecánicas que actúan sobre una parte del feto durante un período prolongado) y **síndrome** (conjunto de anomalías que se dan juntas y tienen una causa específica común) (Gorlin *et al.*, 2001).

La agenesia dental debería ser considerada como un signo clínico en la expresión de un síndrome y no como un hecho aislado (Vastardis, 2000).

Basado en el trabajo publicado por Medina *et al* en el año 2003, la hipodoncia no sindrómica, o hipodoncia familiar, es el tipo de agenesia dental que se presenta con mayor frecuencia. Su patrón de herencia, basado en el mismo autor, puede variar de autosómico dominante hasta autosómico recesivo y ligado al sexo, con variación considerable tanto en penetrancia como expresividad. Rara vez es producto de factores ambientales como infección, trauma, o exposición a sustancias químicas o radiación. El autor refiere que el desarrollo dental puede ser afectado por factores externos a los que el proceso odontogénico es sensible, como a la terapia de radiación, quimioterapia o terapia con células madres, afectándose diferentes gérmenes dependiendo de la edad del individuo en la cual se dispense la misma.

1.2 ETIOPATOGENIA DE LAS AGENESIAS DENTALES

Los avances en biología molecular permiten, de manera más precisa, describir los agentes etiopatogénicos desencadenantes de agenesia dental (Kolenc Fusé, 2004).

Por esta razón es preciso recordar conceptos de desarrollo dental y regulación molecular para comprender el momento en el que los genes involucrados en la formación dentaria hacen su intervención.

1.2.1 DESARROLLO DE LA DENTICIÓN

La dentición de los mamíferos es un sistema segmentado, constituido por una serie de elementos homólogos, de estructura similar pero de diferentes forma y tamaño (Stock *et al.*, 1997).

El mismo autor utiliza el término dentición para hacer referencia al tipo, número y disposición de los dientes o al conjunto de elementos superiores e inferiores en su conjunto. Las arcadas superior e inferior son una unidad funcional formada por componentes específicos, es decir los dientes (Stock *et al.*, 1997).

La cavidad bucal embrionaria, está revestida por epitelio estratificado escamoso llamado ectodermo bucal, que es visible cerca de los veinte/ treinta días de la vida intrauterina. El primer signo de desarrollo dentario aparece a finales de la tercera semana embrionaria, cuando el revestimiento epitelial comienza a engrosarse en el reborde inferior del proceso maxilar y en el reborde superior del proceso mandibular, los cuales se unen para formar los márgenes laterales de la cavidad bucal (Vastardis, 2000) .

El desarrollo de las piezas dentarias es el resultado de un proceso complejo, en el cual interacciones recíprocas y secuenciales entre células epiteliales y mesenquimáticas regulan actividades (proliferación, condensación, adhesión, migración, diferenciación y secreción) que dan lugar a la formación de un órgano dental funcional (Jernvall *et al.*, 2000).

El epitelio que cubre la parte interna de la cavidad oral en desarrollo secreta las primeras señales instructivas. Así las moléculas señaladoras posicionan los sitios para el desarrollo dental subsecuente (Kolenc Fusé, 2004). El patrón de la dentición se basa en un patrón anidado de genes homeóticos que están expresados en el mesénquima. Estos genes incluyen el Msx1,-2, Dlx1, -2,-3, -5, -6, -7, Barx1, Otx2, Lhx6, -7, en patrones espaciales específicos antes de cualquier manifestación morfológica del desarrollo dental (Peters *et al.*, 1999).

Hacia la sexta semana de vida intrauterina, cuatro zonas odontogénicas del maxilar se unifican para formar la lámina dental y las dos zonas de la mandíbula se fusionan en la línea media. La lámina dental es la base para los futuros arcos dentarios. La formación dentaria comienza con la invaginación del epitelio de la lámina dental en el mesénquima subyacente en las localizaciones específicas (Jernvall *et al.*, 2000).

La dentición decidua se forma al segundo mes in útero. El crecimiento del extremo distal de la lámina dental, da lugar a la lámina sucesoria, que inicia la dentición permanente y se inicia a partir del quinto mes in útero. El desarrollo de los dientes individuales involucra interacciones epiteliales y mesenquimatosas que son mediadas por moléculas compartidas con otros órganos, particularmente en los cuatro grupos principales de moléculas señalizadoras, y regulan los pasos iniciales del desarrollo de órganos. Hh(hedgehog), wnt(went), FGF(factor de crecimiento fibroblástico) y la superfamilia FGF(factor de crecimiento transformante), la cual incluye las BMP(proteínas morfogénicas óseas) (Wan *et al.*, 2004).

1.2.1.a Regulación molecular del desarrollo dental

Las agenesias dentarias, tanto aisladas como sindrómicas, están asociadas con gran cantidad de genes mutados. Siguiendo este patrón genético, es posible guiar el diagnóstico molecular (Fournier *et al.*, 2018).

Actualmente es posible entender las redes moleculares que regulan las interacciones tisulares que se llevan a cabo en el tiempo y en el espacio durante el desarrollo dental. Cientos de genes han sido descritos en la formación dental (Vastardis, 2000).

Únicamente los vertebrados tienen dientes, siendo los mismos un análogo del aspecto evolutivo de la cresta neural. La génesis dentaria es un ejemplo clásico de la interacción entre el epitelio y el mesénquima, en este caso en particular entre el epitelio superior y el mesénquima inferior derivado de la cresta neural (Slavkin, 1999).

A grandes rasgos, se distinguen tres etapas en la organogénesis (Peters *et al.*, 1999):

- La iniciación, en la cual un conjunto de células reciben e interpretan información posicional para iniciar la formación de un órgano en el lugar y momento correcto.
- La morfogénesis, durante la cual las células construyen el rudimento de un órgano
- La diferenciación, en las células que forman las estructuras específicas de ese órgano

La estructuración de todos los grupos dentarios se genera por una expresión combinada de genes HOX que se expresan en el mesénquima. En el desarrollo dentario, el epitelio dirige la diferenciación hasta la fase de yema, momento en que la regulación está a cargo del mesénquima. Las señales para el desarrollo son factores de crecimiento, WNT, BMP y FGF; el factor secretado sonic hedgehog (SHH) y factores de transcripción como MSX1 y MSX2, que interactúan en una vía compleja para producir la diferenciación celular y estructura dentaria. Los dientes tienen un centro de señalización que sería el organizador del desarrollo similar a la actividad del nódulo durante la gastrulación. Esta región se denomina *nudo del esmalte* y se localiza en el epitelio dental, en los extremos de las yemas de los dientes. Durante la fase de casquete, crece para formar un grupo de células muy juntas pero experimenta apoptosis y desaparece hacia el final de esta fase (Gorlin *et al.*, 2001, Fournier *et al.*, 2018).

1.2.2 AGENTES ETIOLÓGICOS DE AGENESIA DENTAL

Aunque los agentes genéticos en diversas circunstancias son los que principalmente generan agenesias dentales en distintos grados, no deben descartarse los agentes ambientales y epigenéticos.

1.2.2.a Agentes etiológicos de agenesia dental genéticos

Se han identificado más de doscientos genes que participan en la odontogénesis. Las proteínas codificadas por los mismos pueden actuar de diversas maneras, siendo algunas de las más importantes para el desarrollo los factores de transcripción, las moléculas de señalización, los receptores de éstas y las moléculas de la matriz extracelular. Las alteraciones en cualquiera de estas proteínas involucradas, producirían alteraciones en la organogénesis. Una alteración en una proteína necesaria en las etapas de iniciación o morfogénesis temprana puede producir una agenesia. Diversas proteínas poseen funciones diferenciales en la formación de los grupos dentarios, como también en el desarrollo de la dentición temporaria y permanente. Esto explicaría la asociación de varias anomalías dentarias como retrasos en la erupción y alteraciones en el tamaño, la forma y posición de las otras piezas dentarias (Kolenc Fusé, 2004).

El gen MSX1 se expresa ampliamente en el ectodermo estando vinculado a agenesias de segundos premolares y terceros molares. Mientras que el gen PAX9 se expresa en el mesénquima y está vinculado con la agenesia dental aislada familiar y con defectos del desarrollo de los dientes más posteriores siendo su patrón de herencia autosómico dominante (Arboleda LA *et al.*, 2006).

1.2.2.b Agentes etiológicos de agenesia dental ambientales

Dentro de los agentes infecciosos que causan anomalías congénitas se incluye al virus de la rubéola. Con la popularidad de la vacunación en las mujeres ha disminuido su incidencia. Actualmente las tendencias en algunas poblaciones anti-vacunas deberían considerarse por el aumento de este tipo infecciones (por ejemplo el sarampión que durante el primer trimestre del embarazo produce en el feto malformaciones, problemas cerebrales e incluso hasta aborto espontáneo) con sus consecuencias en la formación dentaria (Polder *et al.*, 2004).

Las radiaciones ionizantes matan rápidamente las células en proliferación, de manera que son un potente agente teratógeno capaz de producir prácticamente cualquier tipo de anomalía congénita, dependiendo de la dosis y de la fase de desarrollo del embrión en el momento de la exposición. Tratamientos oncológicos (quimioterapia) o anomalías vasculares son causas raras de pérdidas dentarias en la infancia (Abluuscaus, *et al.*, 2004).

1.2.2.c Agentes etiológicos de agenesia dental epigenéticos

En el embarazo durante la odontogénesis, la exposición a traumatismos o situaciones de hipoxia podrían ser causa de agenesia dental (Gorlin RJ *et al.*, 2001).

1.3. CLASIFICACIÓN DE LAS AGENESIAS DENTARIAS

Las agenesias dentarias pueden presentarse aisladas (como la única alteración fenotípica) o formar parte de un síndrome (estando asociadas a otras alteraciones). Así mismo, las agenesias no sindrómicas pueden ser esporádicas o familiares; y poseen diversas formas de herencia mendeliana: autosómica dominante, autosómica recesiva y ligada al cromosoma X (Vastardis, 2000).

Las alteraciones en la forma dentaria (por ejemplo la reducción en el tamaño mesio-distal o los dientes en forma de grano de arroz) son tomadas como parte de la expresión variable del gen afectado (Jumlogras *et al.*, 2001). Numerosos de los genes que participan en el desarrollo dentario, tienen también funciones en el desarrollo de otros órganos (De Santis *et al.*, 2019); esto explica la presencia de agenesias dentarias en por lo menos cuatro síndromes, siendo los más comunes las displasias ectodérmicas.

La agenesia dental aislada existe como una entidad separada de un espectro de síndromes para todos los genes identificados, excepto PAX9 (Fournier *et al.*, 2018).

El mismo autor ha señalado que en estudios de herencia Mendeliana se han identificado más de ciento cincuenta síndromes y ochenta genes relacionados con la agenesia dental humana. En el mismo sentido, señala que, clásicamente, dos grupos de genes han sido descritos relacionados a la agenesia dental aislada (MSX1, PAX9 Y AXIN2) y otros asociados a agenesias dentarias sindrómicas como (PITX2 O TP63). Recientemente un tercer grupo ha surgido, involucrado en agenesias dentarias aisladas y asociadas a displasias ectodérmicas (EDA, EDAR, EDARDD y WNT10A (Fournier *et al.*, 2018).

1.3.1 AGENESIAS DENTARIAS NO SINDRÓMICAS

Se denominan agenesias dentarias no sindrómicas, a las que se describen a continuación y se presentan en individuos que no padecen síndromes asociados a esta patología (Fournier *et al.*, 2018).

Oligodoncia por ausencia de molares MIM604625

La agenesia dentaria aislada por este gen es de carácter autosómico dominante. En general no se registran anomalías en otros órganos (Fournier *et al.*, 2018).

Se caracteriza por la agenesia de la mayoría de los molares permanentes y puede incluir eventualmente a otros elementos dentarios como segundos premolares e incisivos centrales inferiores. Los dientes pueden presentar también reducción en el tamaño mesiodistal o ser incisivos en forma de grano de arroz. Se han identificado varias mutaciones en el gen PAX9. Las mutaciones implicarían pérdida de función y producirían el fenotipo por haploinsuficiencia (Das P *et al.*, 2003).

El sector incisivo es afectado con menor frecuencia por la mutación de este gen exceptuando los incisivos centrales mandibulares (Fournier *et al.*, 2018).

El gen PAX9 pertenece a una familia de factores de transcripción que en los mamíferos tiene nueve miembros caracterizado por un dominio par de unión al ADN, y en la mayoría de los casos (excepto PAX9) un homeodominio adicional. Son reguladores de la organogénesis, pudiendo actuar como desencadenantes de la diferenciación celular, o como potenciadores de la pluripotencia de las poblaciones de células madre durante el desarrollo (Chin N *et al.*, 2002).

El desarrollo de los gérmenes dentarios se detiene en el estadio de brote (en el cual el gen PAX9 tiene una función fundamental en la inducción del mesénquima) El PAX9, en los seres humanos, posee una función dependiente de la concentración, siendo más importante en el desarrollo de los elementos dentarios más distales (aquellos que proliferan de la lámina dentaria más distalmente) (Das *et al.*, 2002).

Hipodoncia con ausencia de segundos premolares y terceros molares. MIM106600

Se caracteriza por la agenesia de segundos premolares y terceros molares. Las mutaciones responsables se encuentran en el gen MSX1 (Vastardis,2000; Fournier *et al.*, 2018). Dicho gen codifica factores de transcripción con homeodominio que participan en las distintas etapas del desarrollo y funcionan como represores de la transcripción. La expresión de este gen se observa en el mesénquima odontogénico tempranamente. Inhibe la diferenciación celular al mantener los niveles altos de ciclina D1 y la actividad de Cdk4, necesarios para evitar la salida del ciclo celular y mantener a las células con capacidad para responder a los factores proliferativos. La selectividad para producir su efecto en determinadas piezas dentarias puede explicarse por una distinta sensibilidad a la concentración de proteínas en los tejidos de las distintas piezas en el desarrollo o por mecanismos genéticos de la odontogénesis (Bendal *et al.*, 2000).

Deficiencia He-Zhao-MIM604628

Esta afección fue descrita por Wang *et al* en una familia del noroeste de China pertenecientes a seis generaciones. La herencia es autosómica dominante, con una penetrancia estimada del 88% y de expresividad muy variable. La dentición temporaria se presenta sin alteración de número y/o forma. El número de elementos permanentes es muy variable; siendo afectado principalmente los terceros molares, segundos premolares e incisivos laterales superiores. En sus formas más graves alcanza a toda la dentición (Wang *et al.*, 2000).

Hipodoncia con ausencia de incisivos y premolares. MIM150400

Es la forma más común de hipodoncia hereditaria. Las piezas ausentes con mayor frecuencia son: segundos premolares inferiores, segundos premolares superiores e incisivos centrales inferiores. Los dientes con coronas de grano de arroz son considerados como parte de la variabilidad en la expresividad. Varias anomalías como caninos superiores ectópicos desplazados hacia palatino, premolares rotados y taurodontismo aparecen asociados a esta forma de hipodoncia (Arte *et al.*, 2001).

Todavía no se ha podido encontrar la causa de esta afección, aunque se han descartado mutaciones en MSX1, MSX2, EGF, EGFR y FGF-3, todos con participación en el desarrollo dentario (Fournier *et al.*, 2018).

Hipodoncia autosómica recesiva. MIM602639

Aparece asociada a un incompleto desarrollo de casi todas las piezas dentarias, a la malformación de coronas, a la falta de desarrollo radicular, a la hipoplasia de esmalte y a una falla de la erupción (Vastardis, 2000).

Hipodoncia autosómica recesiva con ausencia de incisivos inferiores.

Se caracteriza por la ausencia de varios incisivos inferiores y de incisivos laterales superiores permanentes; puede afectar a todas los elementos dentarios. Los elementos temporarios correspondientes tampoco se desarrollan o tienen forma

de grano de arroz. Retrasos en la erupción dentaria y atopías se relacionan con este tipo de hipodoncia descrita por Pirinen *et al.* (2001).

A continuación en la tabla I se sintetizan las principales características de las agenesias dentarias no sindrómicas.

Tabla 1: Cuadro de Síntesis de las agenesias dentarias no sindrómicas y sus características principales.

	Patrón de herencia	Elementos dentarios afectados	Características de la dentición	Gen mutado
Oligodoncia MIM604625	Autosómica dominante	2º molares inferiores Incisivos inferiores	Reducción diámetro mesiodistal Coronas grano de arroz	PAX9 en el estadio de brote
Deficiencia He-Zao MIM 604628	Autosómica dominante familiar	Variable dentición permanente: 3º molares, 2º premolares e incisivos laterales superiores		
Hipodoncia MIM 150400		2º premolares superiores Incisivos centrales inferiores	Reducción mesiodistal. Coronas en grano de arroz. Taurodontismo	MSX1 MSX2 EGR EGFR FGF-3
Hipodoncia MIM 602639	Autosómica recesiva	Desarrollo incompleto de casi todos los elementos dentarios	Malformación coronaria/falta desarrollo radicular/hipoplasia de Esmalte	
Hipodoncia con ausencia de Incisivos inferiores	Autosómica recesiva	Incisivos inferiores Incisivos laterales superiores	No hay desarrollo del predecesor en la fórmula temporaria	

1.3. 2 AGENESIAS DENTARIAS SINDRÓMICAS

Las agenesias dentarias aparecen asociadas a numerosas alteraciones sindrómicas como consecuencia de la cantidad de genes que intervienen tanto en el desarrollo dentario como en el de otros órganos (Fournier *et al.*, 2018). A continuación se describen los que se dan con mayor frecuencia.

Displasia ectodérmica (DEA).MIM305100.

Las DEA son un conjunto de 150 afecciones que incluyen alteraciones de al menos dos estructuras derivadas del ectodermo (pelo, piel, uñas y dientes). En particular la displasia ectodérmica anhidrótica se caracteriza por hipohidrosis, hipotricosis e hipodoncia (Slavkin, 1999, Fournier *et al*, 2018). Se observa, en ésta, una oligodoncia grave dentro de la dentición temporaria y permanente. Los dientes presentes suelen ser coniformes. La herencia está ligada al cromosoma X, afectando principalmente a los hombres (Kolenc Fusé, 2004).

En la figura 3 se presenta una ortopantomografía panorámica de una paciente de diez años de edad que padece displasia ectodérmica con múltiples agenesias dentarias.

Síndrome Witkop.MIM189500.

Es un tipo de DEA caracterizado por hipodoncia u oligodoncia y por disgenesia ungueal. Los dientes presentes pueden ser coniformes, con raíces cortas o molares taurodontiformes. Puede afectar a la dentición temporaria. La herencia es autosómica dominante. Las uñas son hipoplásicas en forma de cuchara, principalmente las de los pies (Jumlogras *et al.*, 2001; De Santis *et al.*, 2019).

Síndrome Rieger Tipo 1. MIM180500

Se caracteriza por hipodoncia, malformación de la cámara anterior de los ojos y anomalías umbilicales. El tercio medio de la cara, incluyendo la premaxila, está poco desarrollado. Hay agenesia de incisivos superiores temporarios y permanentes y de los segundos premolares superiores (De Santis *et al.*, 2019). Las piezas inferiores anteriores suelen ser coniformes y puede haber fisura palatina. La herencia es autosómica dominante de expresividad variable (Gorlin *et al.*, 2001).

Fisura Labio Palatina

La fisura labio alveolo palatina es una de las malformaciones que más frecuentemente se produce por una alteración en la fusión de los tejidos que darán origen al labio superior durante el desarrollo dentario (Gorlin *et al.*, 2001). El diente más afectado es el incisivo lateral (Jumlogras *et al.*, 2001). Las alteraciones de número en la dentición de pacientes portadores de fisura labio palatina se explican porque estas se producen durante el proceso de desarrollo de la cara y paladar, eventos donde cualquier interrupción o modificación en el patrón de desarrollo y crecimiento prenatal del individuo dará origen a malformaciones congénitas (Gutierrez Guerra *et al.*, 2014). Los factores etiológicos que se relacionan con FLAP son múltiples, existiendo una interacción entre factores genéticos y ambientales como la influencia de teratógenos, fuerzas mecánicas, consumo de determinados fármacos en el primer trimestre del embarazo, alcoholismo y drogadicción de los padres que afectan al individuo en las primeras etapas del desarrollo (Tannuere *et al.*, 2011).

En el meta-análisis realizado por Tannure en 2011, se evidenció que existe un mayor número de anomalías dentales en pacientes con fisuras orales siendo las agenesias dentarias la más frecuente, seguido por los supernumerarios y malposición dentaria.

A continuación en la tabla II se detallan características descritas en las agenesias dentarias sindrómicas.

Tabla II Síntesis de patologías sindrómicas asociadas a agenesia dental.

	Patrón genético	Elementos afectados	Características de la dentición.
Displasia ectodérmica MIM305100	Ligado a cromosoma X	Oligodoncia temporarios permanentes de y	Dientes coniformes
Síndrome Witkop MIM189500		Hipodoncia/ Oligodoncia	Dientes conoides/raíces cortas/taurodontismo molar
Síndrome Rieger Tipo 1 MIM180500	Autosómico dominante	Hipodoncia Agenesia de Incisivos superiores temporarios/permanentes 2° premolares superiores	
FLAP		Incisivos laterales superiores	Supernumerarios Malposición dentaria

CAPÍTULO II

DIAGNÓSTICO Y ABORDAJE DE LAS AGENESIAS DENTARIAS

En este segundo capítulo de la presente revisión bibliográfica, se detallaran los métodos de diagnóstico y tratamientos protocolizados para el abordaje en el tratamiento oclusal del paciente con agenesia dental.

2.1 MÉTODOS DE DIAGNÓSTICO PARA AGENESIAS DENTALES

El diagnóstico de agenesia dental se basa en la historia clínica (donde el examen dental puede ser el primer signo de alerta) junto con la interpretación de la radiografía panorámica (Lebbe *et al.*, 2017).

2.1.1 HISTORIA CLÍNICA Y FAMILIAR

A diferencia de lo que sucede en el adulto, en la consulta odontopediátrica serán los padres o quienes acompañen al niño a la consulta los que respondan a las preguntas del profesional, debiendo ser formuladas como una entrevista. Es indispensable considerar la historia familiar del paciente en cuanto agenesias, antecedentes durante la gestación, parto y primera infancia; historial de enfermedades; edad del paciente. Estos parámetros a evaluar permiten establecer el diagnóstico, y ofrecer el tratamiento adecuado a las condiciones del caso (número de dientes involucrados, alteraciones de la oclusión y la asociación con otras entidades) acorde al tipo de agenesia (Biondi *et al.*, 2010)

Para diagnosticar la ausencia de uno o varios elementos dentarios se debe realizar un examen dental detallado.

2.1.2 RADIOGRAFÍA PANORÁMICA

La radiografía panorámica, ya sea como medio digitalizado o con película convencional, es el estudio radiográfico universalmente utilizado en odontopediatría luego del examen clínico ya que es extremadamente informativa. Entre las principales ventajas se puede enumerar: 1-la vista general de las estructuras dentofaciales que ofrece, 2- la relativa simplicidad de manejo; y 3- la baja radiación. Como desventaja importante cabe mencionar la variación en la figura, tanto en el tamaño como en forma, de la dentición y del esqueleto facial humano (Duterloo, 2004).

La radiografía panorámica proyecta una imagen general de ambos maxilares, ideal para un paciente pediátrico. Su obtención se basa en un procedimiento sencillo que no ofrece mayores molestias para el niño, brinda amplia información diagnóstica al proyectar más estructuras anatómicas que una serie periapical completa y aporta al paciente una exposición relativamente baja en comparación con las radiografías intraorales. La dosis que recibe el paciente con una radiografía panorámica equivale aproximadamente a la que recibe con dos radiografías periapicales, según el equipo y la colimación utilizada (Biondi *et al.* . 2010). En el mismo sentido, Nakata en 1989 señaló que una radiografía panorámica es útil en la evaluación de toda la condición de los tejidos duros de la boca, tales como el número, la localización y desarrollo de los estados de los dientes, así como las anomalías de los maxilares.

Radiográficamente se puede establecer la calcificación inicial del primer molar permanente al año de vida, 1.8 años el canino permanente, 3 años el segundo premolar, entre los 3 y 3,5 años el segundo molar permanente (Lebbe *et al.*, 2017).

Según lo publicado por Escobar Muñoz (2005) el pedido de una radiografía panorámica a la edad dentaria de siete años brinda información sobre los elementos permanentes en cuanto al avance de la formación radicular: los premolares y caninos suelen estar en etapa 6 o 6,5 de la tabla de Nolla.

En el trabajo publicado por Bergendal *et al.* en el año 2006 recomienda realizar ortopantomografías a los ocho años de edad para descartar la ausencia de gérmenes permanentes y, si fuese así, poder emprender lo antes posible las medidas terapéuticas oportunas.

La edad crítica para la confirmación de la agenesia del segundo premolar inferior es a los diez años (Choi *et al.*, 2017). Esto se debe a que en muchos casos es muy difícil su localización debido a su posición(adyacente al primer premolar en un estadio de calcificación de “ corona completa” y adelante del primer molar mandibular con su raíz completamente calcificada)(Lebbe *et al.*, 2017).

A continuación se ilustra con imágenes de ortopantomografías panorámicas bimaxilares de pacientes con agenesias dentarias sindrómicas y no sindrómicas figura 1, 2 y 3).

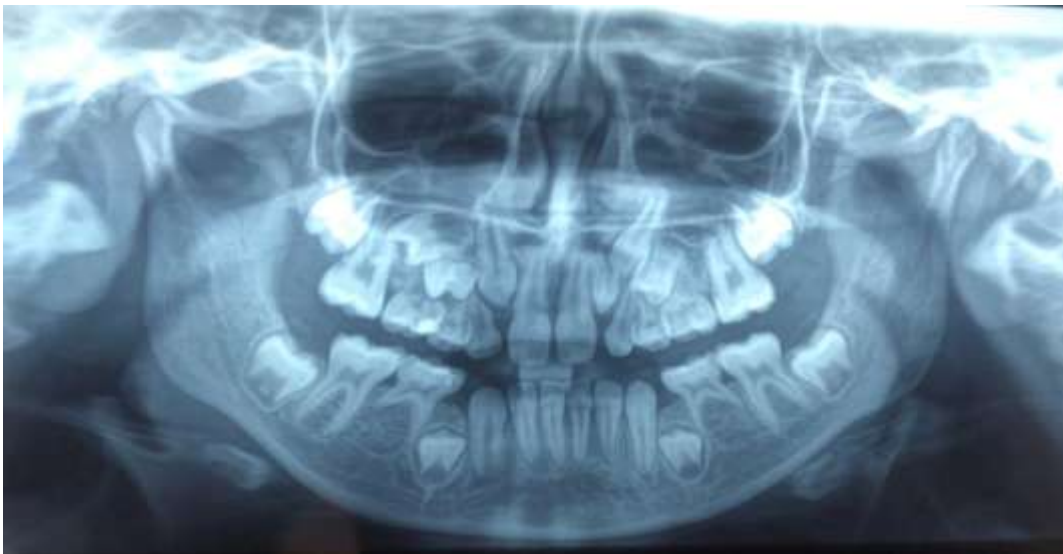

Figura 1. Radiografías panorámica, paciente femenino de 12 años de edad con agenesia dentaria no sindrómica. (Radiografía de archivo personal.)

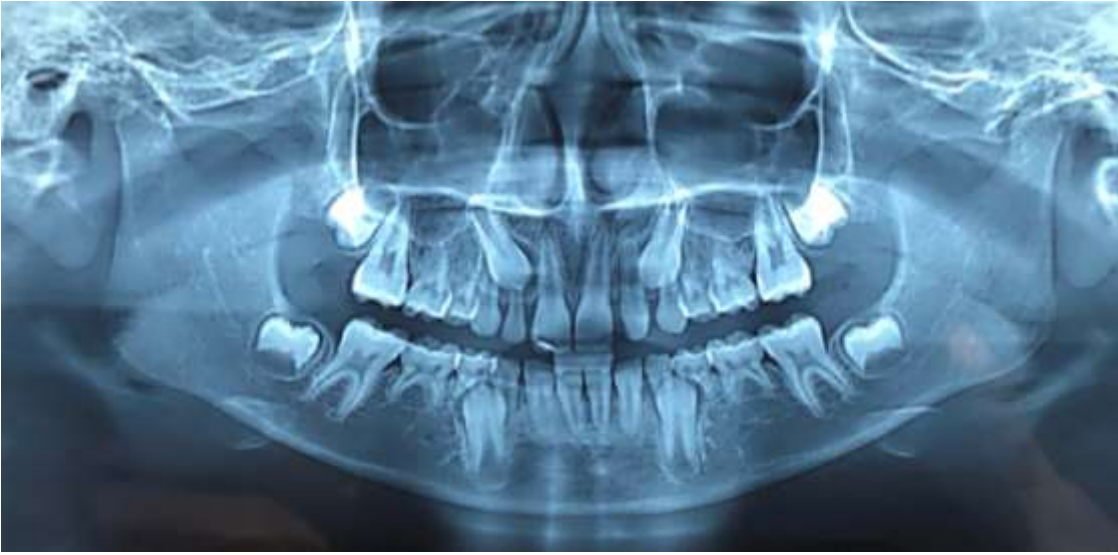


Figura 2. Radiografía panorámica, paciente masculino de 10 años de edad con agenesias dentarias no sindrómicas. (Radiografía de archivo personal).

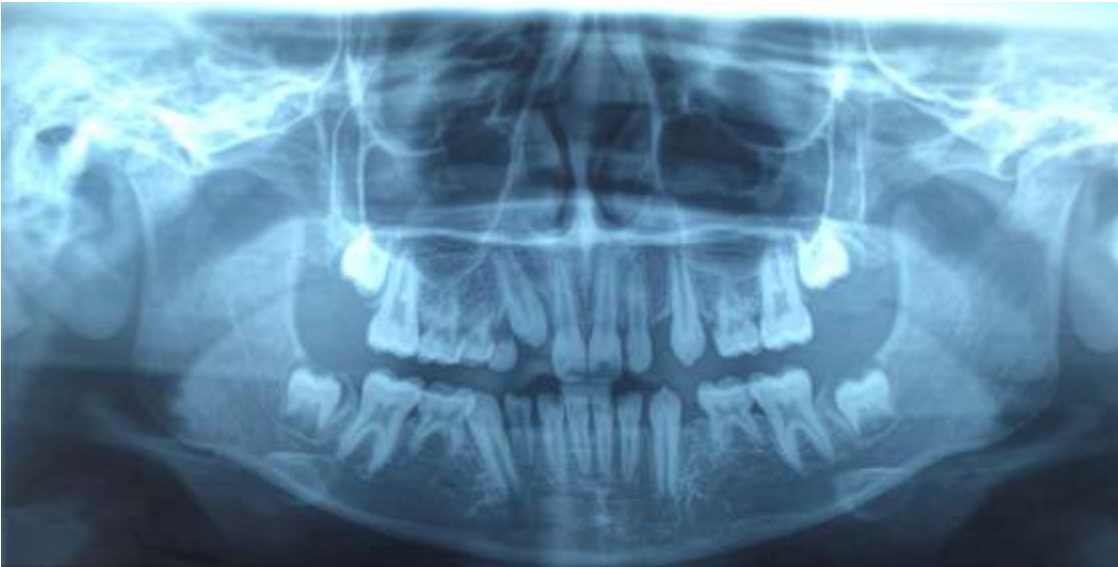

Figura 3. Radiografía panorámica, paciente femenino de 10 años de edad con agenesia dentaria asociada a Síndrome de Displasia Ectodérmica. (Radiografía de archivo personal).

2.2 AGENESIA DENTARIA Y MALOCCLUSIÓN

La agenesia dentaria en niños es un tema relevante, debido al impacto que provoca sobre el bienestar de los pacientes pediátricos. Entender las consecuencias que inducen estas situaciones contribuyen a su manejo clínico y a los beneficios de la terapéutica (Biondi *et al.*, 2010). La hipodoncia y la oligodoncia, en la dentición temporaria, provocan la reducción del crecimiento del hueso alveolar. La falta de desarrollo de los rebordes alveolares, los cuales frecuentemente se observan clínicamente extremadamente estrechos y cóncavos hacia lingual, pueden ocasionar retraso en la erupción de los elementos dentarios permanentes (Polder *et al.*, 2004; Choi *et al.*, 2017).

Lebbe *et al.* (2017) describen que los mismos genes que causan agenesias dentarias, producen retardos que afectan el desarrollo dental de los elementos remanentes. Ello puede ocasionar el desarrollo de piezas dentarias con forma cónica, con formas raras y con amplios espacios unos de otros, lo cual puede ocasionar un impacto fisiológico y psicológico negativo en el individuo afectado (Martínez *et al.*, 2013).

Las agenesias dentarias pueden asociarse a anomalías dento faciales como: reducción de tamaño o forma dentaria, erupción ectópica del canino superior, infraoclusión de molares temporarios, taurodontismo, hipoplasia o hipocalcificación del esmalte (Lebbe *et al.*, 2017).

La manifestación clínica de la agenesia tiene relación con el espaciamiento anormal que aparece entre los dientes erupcionados, fenómeno que se traduce en la ruptura del equilibrio dentoalveolar. Este hecho genera alteraciones en las relaciones intraclusales de los dientes superiores e inferiores y, además, cambios morfológicos faciales (Bastidas *et al.*, 2004).

Genes como PAX9, MSX1 y AXN2 asociados a agenesias dentarias podrían ser los causales del retraso del desarrollo en el resto de la oclusión (Lebbe *et al.*, 2017).

La presencia de agenesia dental es un indicador de necesidad de tratamiento ya que hay una ruptura del equilibrio oclusal. Las agenesias dentarias, como se ha descrito anteriormente, pueden ocurrir como una condición aislada o estar asociadas a otras entidades como hendidura labio-palatina, alteraciones de tamaño y forma dental, defectos de calcificación en el esmalte, alteraciones en la maduración dental, desarrollo dental, tanto por forma como por erupción, apiñamiento, maloclusión y crecimiento craneofacial alterado, con consecuencias estéticas y funcionales (Medina *et al.*, 2013).

El mismo autor describe en pacientes no síndrómicos con hipodoncia, que afecta tres o más dientes, las siguientes características: los incisivos presentan retroinclinación, el maxilar puede tener un tamaño reducido, existe una mayor prevalencia de la clase III según la clasificación de Angle causada principalmente por una deficiencia en el maxilar, reducción de la dimensión vertical tanto dental como esquelética, ángulo goníaco cerrado y mentón prominente. Estas particularidades se atribuyen principalmente a la falta de soporte vertical en la zona posterior, y a los efectos de las presiones musculares que pueden producir la retroinclinación de los incisivos cuando no tienen contactos proximales ni soporte distal. Dichas características se acentúan a medida que aumenta el número de elementos dentarios afectados por agenesia dental (Medina *et al.*, 2013).

La relación de la hipodoncia con la maloclusión dental, utilizando la clasificación de Angle, fue estudiada por Fekonja (2015) quien reportó que los pacientes con agenesia de tres o más dientes presentaron una mayor prevalencia de clase III de Angle y overbite aumentado. La tendencia hallada por Fekonja de relación molar de clase III, se incrementó mientras más piezas dentarias estuvieran ausentes. La ausencia de dientes puede ser el agente causante de la falta de desarrollo de los procesos alveolares, tanto en el maxilar como de la mandíbula. La hipodoncia en la mandíbula tiene mayores efectos dentales, ya que la retroinclinación puede ser un cambio compensatorio a la protrusión mandibular. En pacientes con ausencia de incisivos se informó como características: retrusión maxilar y mandibular, perfil recto, clase III esquelética prevalente, plano mandibular más horizontal, retrusión

de los incisivos superiores e inferiores con sobre erupción de los mismos (Zachrisson, 1998).

2.3 TRATAMIENTO MULTIDISCIPLINAR DE LAS AGENESIAS DENTALES.

Es indispensable el trabajo multidisciplinario para la elaboración del mejor plan de tratamiento en pacientes con múltiples anomalías dentarias (Choi *et al.*, 2017)

Sin abandonar esta idea, a continuación se detallará el impacto que produce en los niños y el rol del odontopediatra en pacientes que presentan agenesias dentarias.

2.3.1 IMPACTO EN LOS NIÑOS

Según evidencian los resultados de los estudios científicos de Locker *et al.* (2010) y de Wong *et al.* (2006), existe un porcentaje elevado de impacto funcional y psicosocial en los niños con oligodoncia, hipodoncia y anodoncia; por un lado la ausencia de los dientes posteriores puede comprometer la masticación, y la ausencia de los dientes anteriores representa un impacto importante en la estética. Las disfunciones más frecuentes registradas en los pacientes con displasia ectodérmica fueron: dificultad masticar y tragar, sequedad en la boca y en el habla. Para atenuar estas dificultades en los niños es necesario siempre la atención interdisciplinaria de odontólogos en sus diferentes especialidades, fonoaudiólogos, otorrinolaringólogos y psicólogos (Bergendal *et al.*, 2006).

2.3.2 ROL DEL ODONTOPEDIATRA

La planificación del tratamiento para pacientes con agenesia dental presenta un reto, ya que cualquier pieza dentaria puede estar afectada (Zachrisson, 1998). Las vías terapéuticas, según el autor, incluyen el cierre de espacio o el reganar espacio para la colocación de prótesis, ya sea implante o autotransplante (elementos con ápice abierto y 2/3 de raíz formada). El diagnóstico oportuno de esta condición permite una planificación integral del tratamiento que incluya todas las fases del desarrollo, como el planteamiento de objetivos a corto, mediano y largo plazo. El tratamiento debe ir orientado hacia propiciar un correcto desarrollo de la oclusión, manteniendo la autoestima del niño, en el cual el odontopediatra juega un rol de importancia (Medina *et al.*, 2013).

Medina *et al.* (2013) asegura que las ausencias de incisivos pueden ser diagnosticadas más tempranamente al presentar un problema estético en la niñez, y la agenesia de premolares puede pasar desapercibida por el niño o los padres, hasta la realización de radiografías panorámicas o intraorales del sector. Es el odontopediatra quien indicará las vías terapéuticas más apropiadas para cada caso en particular, realizando el diagnóstico integral individualizado, que incluyen el cerrar ortodónticamente el espacio y caracterizar los dientes vecinos o reganar el espacio y restaurar, tanto preservando el diente temporario (sobre todo en agenesias en el sector de premolares) como con autotransplante o prótesis.

2.4 PROCEDIMIENTOS TERAPÉUTICOS EN AGENESIAS DENTALES

En el siguiente apartado de esta revisión bibliográfica, se detallan los múltiples procedimientos terapéuticos que se emplean en casos de agenesias dentarias.

2.4.1 ANODONCIA

En general los autores parecen estar de acuerdo en recomendar la utilización de prótesis en la primera etapa del crecimiento (3/5 años) en pacientes con anodoncia, ya que limitan la reabsorción de los procesos alveolares y minimizan el impacto psicológico y emocional, permitiendo establecer una nueva dimensión vertical y las relaciones intermaxilares para posteriormente y, siempre que sea posible, optar por prótesis fijas provisionales a la espera de que el paciente finalice el crecimiento y se pueda contar con una situación más estable y predecible y entonces plantear un tratamiento con implantes (Martínez *et al.*, 2013).

Existen diversas opciones rehabilitadoras, desde las convencionales y clásicas como son las prótesis completas mucosoportadas (en caso de edentulismo total, frecuentemente en la displasia ectodérmica). En aquellos pacientes que presentan anodoncia parcial, es decir la ausencia completa de alguna de las dos denticiones, los tratamientos a implementar son prótesis parciales dentomucosoportada de resina, o removibles de cromo cobalto, prótesis fija provisional (difíciles de llevar a cabo, en ocasiones debido a la forma de los dientes y el poco desarrollo de la cresta alveolar), hasta las prótesis cementadas sobre implantes, pasando por las coronas cerámicas y reconstrucciones con composite. La ayuda de un tratamiento ortodóntico (con aparatología fija multibrackets) permitirá modificar la posición de dientes, crear espacios que nos puedan interesar para confeccionar prótesis implantosoportadas, cerrar diastemas, ayudándose de implantes (Sasaki *et al.*, 2001).

Bhargava *et al.* (2010) recomiendan, desde los tres o cuatro años de edad, la rehabilitación protésica u ortopédica (para promover el crecimiento del tercio medio e inferior de las estructuras faciales) antes de que el niño sea escolarizado para que se adapte, mejore su dicción, apariencia y autoestima. Los implantes provisionales proporcionan una opción menos invasiva de tratamiento, cuando se compara con los implantes oseointegrados, y son capaces de proporcionar un apoyo estable, funcional y estético a las prótesis removibles inmediatamente

después de la intervención quirúrgica. Una parte significativa que diferencia los implantes provisionales y definitivos es el hecho de que los implantes provisionales no están oseointegrados, por lo tanto no interfieren con los huesos en crecimiento, y que son recuperables, lo que facilita los ajustes relacionados con el crecimiento y desarrollo (Martínez *et al.*, 2013).

2.4.2 AGENESIA DE PREMOLARES

En los casos de agenesias en el sector posterior, sí son unilaterales o bilaterales, se deberá evaluar de manera conjunta con el ortodoncista la terapéutica más conveniente para el paciente. Uno de estos caminos puede ser dejar los molares temporarios siempre y cuando no estén en infraoclusión ya que puede permanecer en boca por más de veinte años (Rosa, 2015).

El uso de las extracciones seriadas programadas (guía oclusal activa) acompañado o no, según la edad del paciente lo requiera, con técnicas de deslizamiento ortodóncico para el cierre de espacios es otra alternativa de tratamiento (Proffit *et al.*, 2001).

2.4.3 AGENESIA DE INCISIVOS LATERALES SUPERIORES

El manejo de la agenesia del incisivo lateral superior es un tema que genera controversia entre las distintas especialidades, ya sea por las opciones de tratamiento que ofrecen o por la temprana edad en la que es diagnosticado el paciente (Rosa, 2017). El diagnóstico de agenesia dental se realiza en niños entre los ocho y nueve años cuando falta la erupción que origina la sospecha de agenesia. Es difícil prever las expectativas a largo plazo del paciente que se generaran por las modificaciones biológicas generadas ante falta de gérmenes dentarios en la región de los incisivos laterales (Kinzer 2005; Kokich 2005).

En el caso de agenesia de incisivos laterales superiores, los tratamientos posibles, ortodónticos, son: la reapertura de espacios y su sustitución protésica o, como alternativa, el cierre de los espacios (Sabri R, 1999).

Los autores Kokich y Kinzer (2005), destacan seis factores a considerar antes de tomar cualquier decisión terapéutica que engloban las diferentes opciones de tratamiento en relación a sus diferentes abordajes, teniendo en cuenta los factores individuales de cada paciente. Estos factores son: la presencia de maloclusión, el perfil, la forma y color del canino, la posición labial y la sonrisa gingival, el espacio fisiológico protético y la estética de los tejidos blandos, y por último la edad y el crecimiento óseo.

Los implantes con la posibilidad de sustituir un elemento dentario y la regeneración ósea guiada revolucionaron la odontología (Kinzer 2005, Kokich 2005). En consecuencia se convirtieron en una alternativa de tratamiento, aunque tienen complicaciones frecuentes. El problema no se centra en el implante en sí mismo, sino en el tejido periodontal, las recesiones y las infraoclusiones (Joselisson *et al.*, 2019).

Al abrir el espacio y colocar un implante, con los años el mismo se encontrará en infraoclusión, ya que los dientes adyacentes continúan su crecimiento vertical tanto por la erupción y por el crecimiento alveolar que ésta provoca. El implante se comportará como un diente anquilosado (Rosa, 2010). Cuando se coloca un implante con el transcurso de los años quedará en infraoclusión ya que el crecimiento nunca termina (Jamilian *et al.*, 2015).

Una complicación importante durante el tratamiento de ortodoncia utilizada para abrir espacio para la colocación de implantes es que se desconoce, según Kokich (2005), la cantidad y forma del hueso que se forma, siendo variable de un paciente a otro. Además el implante pierde soporte periodontal en su cara vestibular lo que genera periimplantitis (Kokich, 1997).

Desde el punto de vista estético a largo plazo, los pacientes con implantes empeoran: la encía no tiene buen color, la longitud coronaria es o muy corta o larga, no hay buena apariencia en la línea de la sonrisa. Se debe tener en cuenta que cuando se habla de largo plazo en un paciente de doce a veinte años hoy, ese largo plazo es de cien años (Rosa, 2010; Thilander *et al.*, 2001).

En pacientes en crecimiento con agenesia de incisivos laterales con periodonto intacto, el cierre de espacios es la alternativa de tratamiento logrando una oclusión correcta a largo plazo, con buena estética y es un tratamiento de excelencia manteniendo los dientes del paciente (Rosa, 2017).

El cierre de espacios es el primer paso a la estabilidad oclusal, el segundo sería el logro de márgenes gingivales correctos y en tercer lugar el tratamiento restaurador o protético (se realizan hasta seis restauraciones en dientes anteriores con resinas compuestas siendo un tratamiento efectivo y económico) para aportar al paciente con agenesia de incisivos laterales salud a largo plazo (Rosa *et al.*, 2001 y 2017).

Cuando se plantea un tratamiento de cierre de espacios, se deben realizar consideraciones previas y posteriores de la línea de la sonrisa para obtener un tratamiento con óptimos resultados (Rosa, 2017). La llamada línea de la sonrisa, en operatoria dental, es la delimitada por los labios al entreabrirse, debe permitir ver dientes perfectamente alineados y con los bordes incisales siguiendo una línea bien armónica. Esta línea es diferente según el sexo. En las mujeres los bordes incisales deben seguir una leve curva con la convexidad hacia abajo. Los dos incisivos centrales son ligeramente más largos que los laterales y estos se continúan con los bordes incisales de los caninos, que no deben tener puntas demasiado prominentes. En los hombres los bordes de los incisivos centrales y de los caninos en general están en un mismo plano, la línea es recta y los caninos son más prominentes y definidos (Varas, 2015).

El mismo autor habla de equilibrio, simetría y proporción que determinarán la apariencia de la sonrisa. La misma se rige por la ley de las proporciones doradas: la relación entre cada diente desde la línea media hacia distal, en una vista frontal

de la sonrisa, es de alrededor del 60%; la relación exacta es de 0,618. Siendo la exposición del incisivo central 161%(1,618), Incisivo lateral 100%(1) y el canino 61%(0,618) (Varas, 2015).

Con estas referencias estéticas, una vez concluido el cierre de espacios con maniobras de ortodoncia, habrá que realizar una conformación del canino y el primer premolar para que se asemejen al incisivo lateral y al canino respectivamente. Así se recurrirá a recontorneados, retoques con resinas compuestas, blanqueamientos dentales, remodelaciones periodontales e incluso a carillas o coronas de porcelana (D 'Emidio *et al.*, 2017).

A continuación, mediante dos cuadros ilustrativos, se resumen los criterios de elección de tratamiento en pacientes con agenesias de incisivos laterales superiores en la apertura o cierre de espacios teniendo en cuenta la edad, maloclusión y estética incluyendo las ventajas y desventajas (Tablas III y IV)

Tabla III *Apertura de espacios en casos de agenesias de incisivos laterales superiores.*

	Indicaciones	Ventajas/Desventajas
Apertura de espacios	<i>Pacientes adultos. Espacios generalizados en arcada superior. Ausencia de maloclusión que justifique el tratamiento ortodóncico.</i>	<i>Ventajas: Mantener la relación oclusal en los sectores posteriores. Tratamiento ortodóncico sencillo y de menor duración.</i>
	<i>Ausencia de sonrisa gingival (encía no visible). Verticalización de los incisivos superiores. Estrechez en la cresta alveolar.</i>	
	<i>Forma, tamaño o color del Canino y Premolar inadecuados. Mayor costo económico y biológico.</i>	<i>Desventajas: Dificultad en alcanzar resultados estéticos óptimos con la colocación del implante y manejo de los tejidos blandos.</i>

Tabla IV Cierre de espacios en casos de agenesias dentales de incisivos laterales.

	Indicaciones	Ventajas/ desventajas
Cierre de espacios	<i>Paciente joven Clase II con resalte aumentado.</i>	<i>Ventajas: Menor costo económico y biológico. Tratamiento acabado durante la adolescencia.</i>
	<i>Ausencia de sobremordida. Presencia de apiñamiento mandibular.</i>	
	<i>Forma, tamaño y color de canino y premolar adecuados. Protrusión dentoalveolar en arcada superior.</i>	<i>Desventajas: Tendencia a la apertura de espacios.</i>

CONCLUSIÓN

Se define la agenesia dental congénita, basándose en la revisión bibliográfica realizada, como la ausencia clínica y/o radiológica de un diente, temporario o permanente en la cavidad oral, sin antecedente de extracción, avulsión o exfoliación (Fournier *et al.*, 2018).

Varios puntos significativos se destacaron en este trabajo.

Uno de ellos es el hecho de que existen casos de agenesias sindrómicas y no sindrómicas. En las primeras las de mayor prevalencia son las asociadas al síndrome de displasia ectodérmica. Por ello se recomienda realizar un estudio genético para el conocimiento de los factores etiológicos.

Por otro lado respecto las agenesias no sindrómicas no se han encontrado diferencias significativas en las variables género, edad, cuadrante y arcada afectados (Bastidas *et al.*, 2004).

La agenesia dental, no siempre tiene el mismo patrón, aunque en los estudios realizados por Polder *et al.* (2004) y por Fournier *et al.* (2018) el orden de prevalencia de agenesia es de segundos premolares y de incisivos laterales superiores. El patrón de agenesia dental diagnosticado temprano, brinda información a los genetistas para diagnosticar su asociación con síndromes donde sus síntomas se manifiestan a mayor edad en el paciente (Fournier *et al.*, 2018).

El orden de prevalencia de agenesia es de segundos premolares y de incisivos laterales superiores. El patrón de agenesia dental diagnosticado temprano, brinda información a los genetistas para diagnosticar su asociación con síndromes donde sus síntomas se manifiestan a mayor edad en el paciente. El tratamiento aplicado debe ser, en lo posible, precoz para evitar repercusiones negativas en los niños.

El uso de radiografías panorámicas a partir de los seis años es crucial para la detección precoz de agenesias dentarias no sindrómicas.

El plan de tratamiento de los niños con múltiples agenesias consistirá en un tratamiento conservador de las piezas presentes y las necesidades estéticas junto con una fase de tratamiento protésico, ortodóncico y /o restaurador.

La elección de una opción u otra de tratamiento implica valorar las ventajas e inconvenientes, así como las indicaciones de cada tratamiento, pero sobre todo en la individualización de cada caso (D'Emidio *et al.*, 2017).

Por último se debe tener en cuenta que se requiere de un equipo multidisciplinario para llevar a cabo el tratamiento en los pacientes que consta de: psicólogos, otorrinolaringólogos, terapeutas del lenguaje, odontopediatras, ortodoncistas, cirujanos y rehabilitadores protésicos.

BIBLIOGRAFÍA

1. Abluscau S., Calderora P, Gerthoux P, Lukunmaa P, Kovero O, Needham L, et al. Developmental dental aberrations after dioxin accident in Seveso. *Environ Health Perspect.* 2004; 112:1313-18.
2. Arboleda LA, Echeverri J, Restrepo LA , Marin B L, Vasquez P Gomez JC, Taborda E. et al Agenesia Dental. *Revista facultad de Odontología de Antioquía.* Vol 18 n°1 2° semestre 2006:47-50.
3. Arte S., Nieminem P., Apajalahti S., Haavikko K., Thesleff I., Pirinen S. Characteristics of incisor-premolar hypodontia. *J Dent Res* 2001;80:1445-50.
4. Bhargava A, Sharma A, Popli S, Bhargava R. Prosthodontic Management of a Child with Ectodermal Dysplasia: A Case Report. *J. indian Prosthodontic Society* 2010; 10(2): 137-140.
5. Bastidas MA, Rodriguez AM.. Agenesia dental en pacientes jóvenes. *Revista Estomatología* 2004; vol 12 (2): 34-43..
6. Bendall AJ, Abate-Shen C. Roles of Msx and Dfx homeoproteins in vertebrate development. *Gene* 2000; 247:17-31.
7. Bergendal B, Norderyd J, Bågesund M, Holst A. Signs and symptoms from ectodermal organs in young Swedish individual with oligodontia. *International Journal of Paediatric Dentistry* 2006; 16: 320-326.
8. Biondi A. M., Cortese S. G. Planificación de tratamientos integrales y personalizados. *Odontopediatría: Fundamentos y prácticas para la atención integral y personalizada.* 1° edición Buenos Aires. Alfaomega. 2010; 4:29-51.
9. Chin N Epstein JA. Getting your PAX straight. PAX proteins in development and disease. *Trens Genet* 2002; 18:41-7.
10. Choi SJ, Lee J, Song H. Dental anomaly patterns associates with tooth agenesis. *Acta Odontologica Scandinava* 2017;75 (3), 161-165.
11. Czochrowska EM, Skaare AB, Stenvik A, Zachrisson BU. Outcome of orthodontic space closure with a missing maxillary incisors. *AM Journal ortho Dentof Orthop* 2003; 123:597-603.

12. Das P, Hai , Elcock C, Leal S, Brown D, Brook A, et al. Novel Missense mutations and a 288-bp exonic insertion in PAX9 in families with autosomal dominant hypodontia. *Am J Med Genet* 2003; 118:35-42.
13. Das P, Stockton DW, Bauer C, Shaffer LG, D'Souza RN, Wright JT, et al. Haploinsufficiency of PAX9 is associated with autosomal dominant hypodontia. *Hum Genet* 2002; 110:371-6.
14. D'Emidio MM, Lebreux Toboso J, Fernandez Sanchez J. Agenesia de incisivos laterales: ¿Cerrar o abrir espacio?. *RCOE* 2017; 22(4): 197-208.
15. De Santis D, Sinigalias S, Faccioni P, Pancera P, Luciano U, Bertossi D, Lucchese A, Albanese M, Nocini PF. Syndromes associated with dental agenesis. *Minerva Stomatol.* 2019; 68(1)42-56.
16. Duterloo Herman S. La radiografía panorámica y el paciente con deformidad facial. *Rev. Esp. Ortod.* 2004; 34:21-8.
17. Escobar Muñoz F. Crecimiento y desarrollo de la dentición y de la oclusión. En Bordoni N. *Odontología Pediátrica: La salud bucal del niño y el adolescente en el mundo actual.* AMOLCA. 2005; 2:21-46.
18. Fekonja A. Hypodontia in orthodontically treated children. *Eu J Orthod.* 2005; 27: 457-60
19. Fournier BP, Bruneau MH, Toupenay S, Berdal A, Cormier-Dairé V, Hadj-Rabia S, Coudert AE, de La Dure Molla M Patterns of Dental Agenesia Highlight the Nature of the Causative Mutated Genes. *J Dent Res.* 2018 Nov;97(12): 1306-1316
20. Frazier-Bowers SA, Guo DC, Cavender A, Xue L, Evans B, King T, et al. A novel mutation in human PAX9 causes molar oligodontia. *J Dent Res* 2002; 81:129-33.
21. Goldenberg M, Das P, Messersmith M, Stockton DW, Pate PI, D' Souza RN,. Clinical, radiographic and genetic evolution of a novel form of autosomal-dominant oligodontia. *J Dent Res* 2000; 79: 1469-75.
22. Gorlin RJ, Cohen MM Jr, Hennekam RCM. *Syndromes of the head and neck.* 4th edition New York: Oxford University Press; 2001.

23. Gutierrez Guerra I, Valenzuela Rivera O. Alteraciones de número en dentición de pacientes entre los dos y doce años de edad con disrafias Labio Alveolo Palatina atendidos en la Unidad de Odontopediatría del Hospital Regional Antofagasta, Chile. 2014. *Int. J. Odontostomal.* 8(3): 481-490.
24. Jamilian A, Perilo L, Rosa M. Missing upper incisors a retrospective study of orthodontic space closure vs implant. *Progress in Orthodontics* 2015; 16: 2-8.
25. Jernvall J, Thesleff I. Reiterative signaling and patterning during mammalian tooth morphogenesis. *J Inst. Biotech. University of Helsinki, Helsinki Finland.* 2000; 92:19-29.
26. Joselsson R, Lindsten R. Treatment of missing maxillary lateral incisors: clinical and esthetic evaluation. *Eur. J. Orthod.* 2019; 41(3): 273-278
27. Jumlongras D, Bei M, Stimson JM, Wang WF, De Palma SR, Seidman CE, et al. A nonsense mutation in MSXI causes Witkop Syndrome. *Am. J. Hum. Genet* 2001. 9: 743-6.
28. Kinzer GA, Kokich V. Managing congenitally missing lateral incisors. Part III: single-tooth implants. *J Esthet Restor Dent.* 2005; 17(4): 2002-10.
29. Kokich VG, Spear FM. Guidelines for managing the orthodontic restorative patient. *Semin. Orthod.* 1997; 3:3-20.
30. Kolenc Fusé Francisco Javier. Agencias dentarias: en busca de las alteraciones genéticas responsables de la falta de desarrollo. *Medicina y Patología Oral Cirugía Bucal* 2004; 9:385-95.
31. Lebbe A, Cadenas de Llano-Pérula M, Theuissen P, Verdonck A, Fieuws S, Willems G. Dental development in patients with agenesis. *Int J Legal Med* 2017; 131(2): 537-546.
32. Liu W, Wang H, Zhao S, Zhao W, Bai S, Zaho Y, et al. The novel gene locus for agenesis of permanent teeth (He-Zhao deficiency) maps to chromosome 10q11.2. *J Dent Res* 2001; 80:1716.
33. Locker D, Jokovic A, Paskash P, Tompson B. Oral health-related quality of life of children with oligodontia. *International Journal of Paediatric Dentistry* 2010; 20:8-14.

34. Martínez Pedro Pilar, Sanchís Forés Cristina. Tratamiento multidisciplinario de la agenesia dental congénita a propósito de un caso clínico. Revisión Bibliográfica. *Therapia S* 2013; 97-114, ISSN: 1889-6111.
35. Medina Ac, Del Pozo R. Asociación entre agenesia dental y maloclusión en pacientes pediátricos. *Revista de Odontopediatría Latinoamericana*. ALOP:Año2013. Volumen3, n°2 58-75.
36. Nakata M, Wei SHY. Guía Oclusal en Odontopediatría Atlas a color. Actualidades Médico Odontológicas Latinoamericana. Segunda impresión 1992.
37. Peters H, Balling R. Teth. Where and how to make them. *Trends Genet.* 1999; 26:21-8.
38. Pirinem S, Kentab A, Nieminen P, Varilo T, Thesleff I, Arte S. Recessively inherited lower incisor hypodontia. *J Med Genet* 2001; 38:551-6.
39. Polder B, Van't Hof m, Van der Linden F, Kijpers-jagtman A. A meta-analysis of the prevalence of dental agenesis of permanent teeth. *Community Dent Oral Epidemiol.* 2004; 32:217-26.
40. Proffit WR. *Ortodoncia Contemporánea* .Sexta edición, Madrid España Elsevier.
41. Rosa Marco. Remodelación dental y gingival en los casos de agenesia de 2+2 tratados con cierre de espacios. *Rev. Esp.Ortd.* 2001; 31:259-269.
42. Rosa M, Zachrisson BU. Integrating esthetic dentistry and space closure in patients with missing lateral incisors. *J Clin Orthod* 2001; 35(4): 221-4.
43. Rosa M. Lucchi P, Ferrari S, Zachrisson BU, CaprioglioA. Congenitally Missing Maxillary lateral Incisors: Long-Term Periodontal and Functional Evaluation After Orthodontic Space Closure with First Premolar Intrusion and Canine Extrusion. *Orthod Fr*, 2017; 88 (4) 319-332.
44. Sabri R. Management of missing lateral incisors. *L Amer. Dent Ass* 1999;130: 80-4.
45. Sasaki Y, Kaida C, Saitoh I, Fujiwara T, Nonaka K. Craniofacial growth and functional change in oligodontia with ectodermal dysplasia: a case report. *Journal of Oral Rehabilitation* 2001; 34:228-235.

46. Slavkin HC. Entering the area of molecular dentistry. *JADA* 1999; 130: 413-7.
47. Stock AW, Weiss KM, Zhao Z. Patterning the mammalian dentition in development and evolution. *Bio Essays* 1997; 19: 481-90.
48. Tannure PN, Oliveira CA, Maia LC, Vieira AR, Grayero JM, de Castro Costa M.; Prevalence of dental anomalies in nonsyndromic individuals with cleft lip and palate: A systematic review and meta-analysis. *Cleft Palate Craniof J* 2011; 49 (2) 194-200.
49. Thilander BJ, Odman J. Orthodontic aspects of the use of oral implants in adolescents a long year follow-up study. *Eur J Orthod*. 2001; 23(6): 715-31.
50. Varas Pablo Agustin. Consideraciones estéticas en operatoria dental. En: Barrancos Mooney. *Operatoria dental: avances clínicos, restauraciones y estética*. 5° edición: Editorial panamericana. 2005; 20:359-375.
51. Vastardis H. The genetic of human tooth agenesis: new discoveries for understanding dental anomalies. *Am J Orthod Dentofacial Orthop* 2000; 117:650-6.
52. Wang H, Zhao S, Zhao W, Feng G, Jiang S, Liu W, et al. Congenital absence of permanent teeth in a six-generation Chinese kindred. *Am J Med Genet* 2000; 90:193-8.
53. Wang XP, Suomalainen M, Jorgez CJ, Matzuk MM, Wnakell M, Werner S, et al. Modulation of activating/ bone morphogenetic protein signaling by folistatin is required for the morphogenesis of mouse molar teeth. *Dev Dyn*. 2004; 231:98-108.
54. Wong ATY, Mc Millan AS, McGrath C. Oral health related quality of life and severe hypodontia. *Journal of Oral Rehabilitation* 2006; 33:869-873.
55. World Health Organization WHO. Diseases of oral cavity, salivary glands and jaws.[online]; 2010 Disponible en <http://apps.who.int/classifications/aa/:cd/icd10> online/. Consultado en Enero de 2020.
56. Zachrisson BU. Esthetic factors involved in anterior tooth display and the smile: vertical dimension. *J. Clin. Orthod*. 1998; 32:432-45.