



**UNCUYO**  
UNIVERSIDAD  
NACIONAL DE CUYO

**FO**  
FACULTAD DE  
ODONTOLOGÍA

**“Relación entre la respiración bucal y las maloclusiones en niños y adolescentes: un análisis crítico y actualizado.”**

***CARRERA DE ESPECIALIZACIÓN EN ORTODONCIA  
Y ORTOPEDIA DENTOFACIAL.***

- **Alumno:** Venturín, Juan Franco.
- **Coordinadora de la carrera y directora de TIF:** Esquembre, Beatriz.

*Mendoza, octubre de 2025.*

## ÍNDICE:

1. RESUMEN_____	Pág.3
2. INTRODUCCIÓN Y PLANTEO DEL PROBLEMA_____	Pág.5
2.1 Objetivos_____	Pág.7
3. MARCO TEÓRICO_____	Pág.8
3.1 Respiración bucal_____	Pág.8
3.1.1 Métodos de diagnóstico de respiración bucal_____	Pág.10
3.2 Maloclusiones en niños y adolescentes y su relación con la respiración Bucal_____	Pág.14
3.2.1 Maloclusión Clase II Esquelética_____	Pág.15
3.2.2 Mordida Abierta Anterior_____	Pág.15
3.2.3 Mordida Cruzada Posterior_____	Pág.17
3.2.4 Apiñamiento Dental_____	Pág.18
3.2.5 Paladar Ojival o Estrecho_____	Pág.19
3.3 Evolución a lo Largo del Tiempo_____	Pág.20
4. MARCO METODOLÓGICO_____	Pág.22
5. DISCUSIÓN_____	Pág.23
6. CONCLUSIÓN _____	Pág.28
7. BIBLIOGRAFÍA_____	Pág.29

## 1. Resumen:

**Objetivo:** analizar la evidencia científica de los últimos 10 años sobre el efecto de la respiración bucal (RB) en las maloclusiones de niños y adolescentes.

**Metodología:** se realizó una revisión narrativa sobre la base de los hallazgos de estudios clínicos de las principales bases de datos (Scopus, PubMed, MEDLINE y SciELO).

**Resultados:** la literatura vincula la RB con mayor prevalencia de: mordida cruzada posterior, mordida abierta anterior y discrepancias de Clase II, así como con paladar alto/estrecho y patrón de crecimiento más vertical ("long face"). Se enfatiza la necesidad de detección temprana y evaluación diagnóstica integral (observación clínica, entrevista y pruebas funcionales) para discriminar etiologías obstructivas y hábitos, e intervenir oportunamente. En coherencia con los objetivos específicos, se describen los fenotipos oclusales asociados, las características clínicas faciales y bucodentales, y la evolución desfavorable cuando la RB no se diagnostica en etapas tempranas.

**Conclusiones:** la RB actúa como factor modulador del desarrollo dentofacial; el abordaje interdisciplinario (ORL, alergología, fonoaudiología y ortodoncia) y programas de pesquisa sistemática pueden mejorar el pronóstico oclusal y la calidad de vida del paciente portador de esta disfunción.

**Palabras clave:** respiración bucal; maloclusiones; niños; adolescentes.

## Abstract:

**Objective:** to analyze scientific evidence from the last 10 years on the effect of mouth breathing (MB) on malocclusions in children and adolescents.

**Methodology:** a narrative review was carried out based on the findings of clinical studies from the main databases (Scopus, PubMed, MEDLINE, and SciELO).

**Results:** recent literature links MB to a higher prevalence of posterior

crossbite, anterior open bite, and Class II discrepancies, together with high/narrow palate and a more vertical growth pattern (“long face”).

Early screening and comprehensive diagnostic evaluation (clinical observation, targeted interview, functional tests) are essential to distinguish obstructive causes from habits and to enable timely intervention.

Consistent with the specific objectives, we summarize malocclusion phenotypes associated with MB, facial and dento-oral clinical traits, and the unfavorable evolution when MB is not diagnosed at early stages.

**Conclusions:** MB acts as a modulating factor of dentofacial development; interdisciplinary care (ENT, allergy, speech therapy, orthodontics) and systematic screening programs may improve occlusal prognosis and quality of life.

**Keywords:** mouth breathing; malocclusions; children; adolescents.



## **2.Introducción y planteamiento del problema:**

La respiración, una función vital para el intercambio gaseoso y el mantenimiento de las funciones biológicas, ejerce una influencia profunda en el desarrollo de las estructuras orofaciales [1]. Cuando este patrón respiratorio se desvía de la norma, adoptando la respiración bucal, se establece un hábito parafuncional con implicaciones significativas tanto para la salud bucodental como para la salud en general especialmente en la población pediátrica y adolescente.

La respiración bucal sostenida durante el crecimiento infantil y adolescente ha sido identificada como un factor perjudicial que favorece la aparición de maloclusiones dentarias, definidas como anomalías morfológicas y funcionales en la relación entre los dientes y las arcadas. Estas alteraciones pueden ser el resultado de la obstrucción de las vías respiratorias superiores, lo que podría modificar el crecimiento craneofacial. De hecho, estudios revelan una mayor prevalencia de mordida cruzada posterior, mordida abierta anterior y maloclusión Clase II en individuos con respiración bucal en comparación con la población general [7]. La relevancia de este problema es palpable, como puede observarse en la figura 1. Lo demuestra un estudio en Guantánamo, Cuba, que identificó la respiración bucal como uno de los hábitos parafuncionales más frecuentes en adolescentes de 12 a 13 años [3].

**Figura 1.** Pacientes según tipo de hábitos bucales parafuncionales [3].

<b>Hábitos bucales parafuncionales</b>	<b>No.</b>	<b>%</b>
Respiración bucal	43	25,2
Lengua protráctil	11	6,4
Succión del pulgar	17	9,9
Succión digital	23	13,5
Onicofagia	19	11,1
Queilofagia	58	33,9
<b>Total</b>	<b>171</b>	<b>100,0</b>

Ante este escenario, resulta crucial comprender a fondo la relación entre la respiración bucal y las maloclusiones. La detección temprana y la intervención oportuna de la respiración bucal son herramientas clave para prevenir o minimizar sus repercusiones en el desarrollo orofacial, evitando así anomalías estructurales o funcionales a largo plazo y tratamientos ortodóncicos más complejos en el futuro [8, 9]. Para ello, es fundamental una evaluación diagnóstica integral desde edades tempranas que identifique alteraciones funcionales y estructurales asociadas a este hábito, incluyendo obstrucciones nasales, disfunciones musculares y maloclusiones incipientes [8]. La observación de signos clínicos como la postura labial entreabierta, la respiración ruidosa, la sequedad bucal, las ojeras y los cambios posturales en cabeza y cuello son indicadores clave para los profesionales [9]. Por lo que son fundamentales las directrices clínicas, donde se enfatiza la observación sistemática del paciente con el fin de lograr un diagnóstico preciso en odontopediatría [9].

En función de todo lo expuesto, el presente estudio busca contribuir a la comprensión de esta problemática, analizando la evidencia científica actualizada y pertinente.

Este trabajo de revisión narrativa pretende aportar conocimiento sobre la base

de estudios recientes y destacar el adecuado diagnóstico temprano y certero para realizar oportunas intervenciones que mejoren la respiración y la oclusión de forma directa, pero a su vez produzcan un impacto positivo en el sueño, el rendimiento cognitivo y la postura corporal, mejorando así la calidad de vida de los pacientes.

## **2.1. Objetivos:**

### **Objetivo general:**

- Analizar la evidencia científica de los últimos 10 años acerca del efecto de la respiración bucal sobre las maloclusiones en niños y adolescentes.

### **Objetivos específicos:**

1. Explorar la etiología de la respiración bucal en niños y adolescentes.
2. Describir los tipos de maloclusiones y alteraciones bucodentales asociadas a la respiración bucal en niños y adolescentes.
3. Analizar las características clínicas faciales y sistémicas en niños y adolescentes respiradores bucales.
4. Describir la evolución de la maloclusión en niños y adolescentes no diagnosticados en estadios tempranos.
5. Analizar cómo la respiración bucal se asocia a las maloclusiones en niños y adolescentes.

### 3. Marco teórico:

#### 3.1 Respiración bucal.

La respiración bucal se define como un patrón ventilatorio aberrante donde la boca sustituye a la nariz como la principal vía de entrada y salida de aire [3]. Este hábito neuromuscular puede ser la causa primaria o secundaria de diversas maloclusiones y anomalías dentomaxilofaciales [3]. Si bien puede ser temporal, la etiología de este hábito y/o condición podría clasificarse, como puede observarse en la tabla 1, en factores obstructivos y funcionales. La hipertrofia amigdalina, la desviación del tabique nasal y la presencia de pólipos nasales se encuentran entre los factores obstructivos. Por otro lado, los factores funcionales incluyen hábitos orales prolongados, alteraciones musculares o edema transitorio de la mucosa nasal (rinitis alérgica) [25].

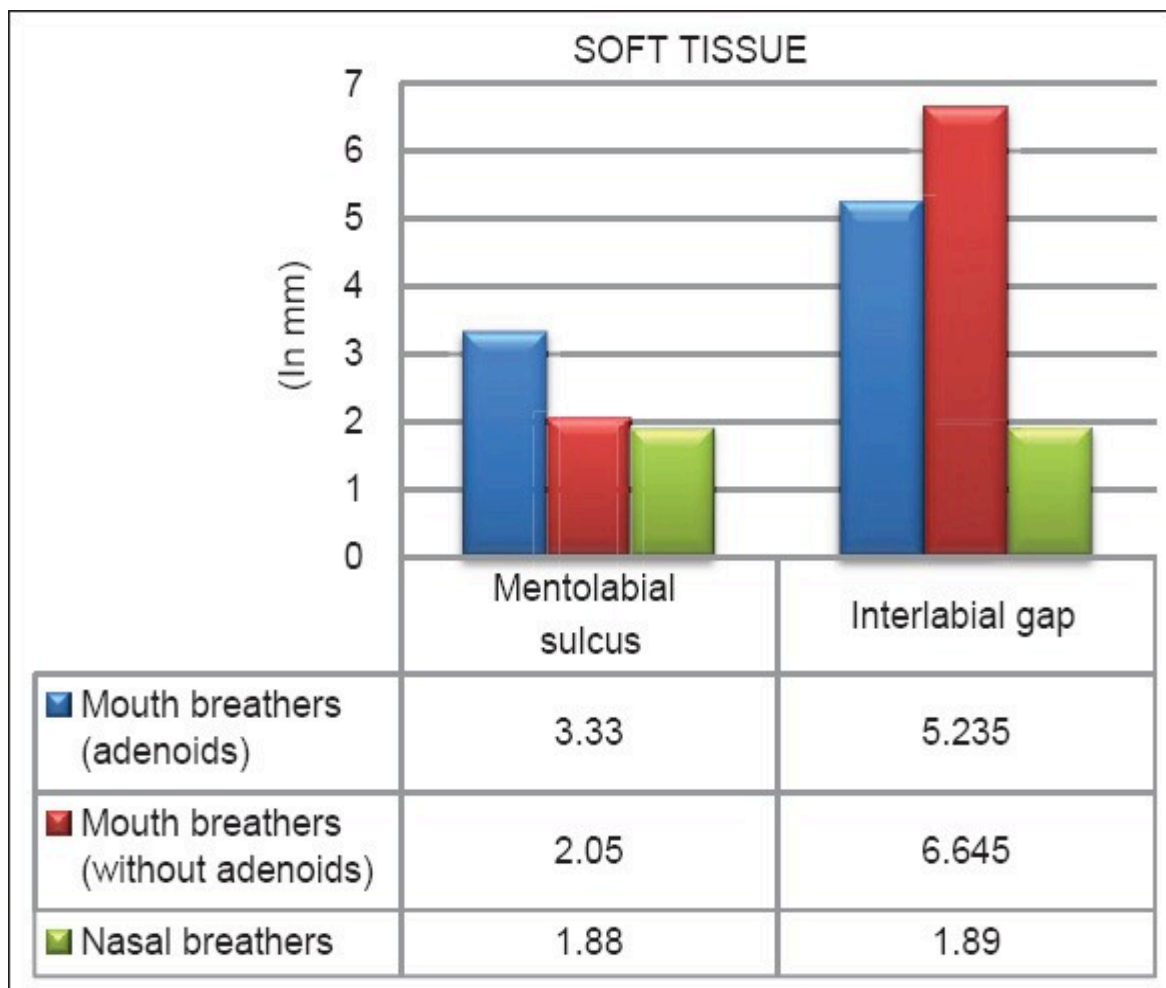
**Tabla 1:** Clasificación de la etiología de la RB. [26].

<b>Etiología</b>	<b>Características principales</b>	<b>Ejemplos</b>
Factores obstructivos	Se relacionan con impedimentos físicos o anatómicos que dificultan el paso normal del aire.	<ul style="list-style-type: none"><li>- Hipertrofia amigdalina.</li><li>- Desviación del tabique nasal.</li><li>- Pólipos nasales.</li></ul>
Factores funcionales	Asociados a hábitos, condiciones musculares o procesos inflamatorios que alteran la función respiratoria sin una obstrucción anatómica fija.	<ul style="list-style-type: none"><li>- Hábitos orales prolongados</li><li>- Alteraciones musculares</li><li>- Edema transitorio de la mucosa nasal (rinitis alérgica).</li></ul>

La respiración bucal prolongada en el tiempo desata un desequilibrio en las fuerzas ejercidas por los grupos musculares como los labios, las mejillas y la lengua, lo que generalmente provoca cambios morfológicos relacionados con el crecimiento en el complejo craneofacial [26]. Cuando los niños respiran principalmente por la boca, a

menudo desarrollan "facies adenoideas" [8]. En la figura 2 pueden observarse las diferencias que hay en las mediciones en tejido blandos entre respiradores bucales y respiradores nasales [26]. Los respiradores bucales se caracterizan por rasgos como la incapacidad de sellar completamente los labios (incompetencia labial), una posición atrasada y baja del hueso hioides (papada), mirada perdida con ojeras. Además, estos niños suelen presentar una mayor altura facial anterior, un arco maxilar estrecho o en forma de "V", un ángulo aumentado del plano mandibular y una mandíbula rotada hacia atrás, en comparación con niños sanos. Respecto a la alineación de los dientes, la mayoría de los niños que respiran por la boca muestran una maloclusión Clase II [2].

**Figura 2:** Comparación de valores cefalométricos dentales entre respiradores bucales y respiradores nasales [26].



### **3.1.1 Métodos de diagnóstico de respiración bucal.**

Para diagnosticar el patrón respiratorio en niños, los ortodoncistas utilizan principalmente tres métodos: la evaluación visual del paciente (97,2%), la entrevista a los padres o al niño (87,2%) y la realización de pruebas respiratorias (59%) [9] (ver Tabla 2).

En la evaluación visual, los aspectos más importantes observados por los ortodoncistas pueden dividirse en aspectos extrabucales e intrabucales. Dentro del primer grupo se encuentran: falta de sellado labial (97,2%), alteraciones en la postura (80,0%), presencia de ojeras (63,6%) y cara alargada (63,6%). Por otro lado, las anomalías intrabucales más frecuentes son: mordida abierta anterior (67,2%), gingivitis en los dientes anterosuperiores (50,9%), mordida cruzada posterior (49%) [9].

Un 25,4% de los ortodoncistas también consideran otros elementos, como interrogar a los padres o a los niños en lo que refiere a si el niño cuando duerme mantiene la boca abierta; se indaga sobre ronquidos y se detecta en el 68,1% de los pacientes, babeo en la almohada (66,3%), alergias (62,7%), si el niño se cansa fácilmente (59%) o si se resfría con frecuencia (24,5%) [9].

Las pruebas respiratorias más aplicadas en pacientes pediátricos son la prueba del sello labial (75,4%), la prueba del espejo (56,8%) y la prueba de retención de líquidos (34,5%). Un 5,4% de los ortodoncistas y odontopediatras también reportaron usar la colocación de algodón bajo las fosas nasales y la prueba de deglución [9].

**Tabla 2.** Métodos de diagnóstico de respiración bucal. Elaboración propia en base a Yunga Picón [8].

<b>PRUEBA</b>	<b>PROPÓSITO</b>	<b>HALLAZGOS ESPERADOS EN RESPIRADOR BUCAL.</b>
<b>OBSERVACIÓN CLÍNICA.</b>	Evaluar postura, respiración y características faciales.	Postura alterada, boca entreabierta, facie adenoidea.
<b>CUESTIONARIO/ ENTREVISTA.</b>	Recopilar historia clínica y síntomas funcionales.	Ronquidos, boca seca al despertar, bajo rendimiento escolar.
<b>EXAMEN CLÍNICO EXTRA E INTRAORAL.</b>	Evaluar estructuras faciales y orales.	Más frecuentes: paladar profundo, amígdalas hipertrofiadas, labios secos, mordida abierta.
<b>REFLEJO NASAL DE GODIN.</b>	Evaluar función nasal.	Dilatación escasa, intervención bucal.
<b>PRUEBA DE ROSENTHAL.</b>	Valorar fatiga respiratoria.	Apertura bucal por dificultad respiratoria.
<b>PRUEBA DEL ALGODÓN.</b>	Evaluar flujo de aire nasal.	Poco o ningún movimiento, indica obstrucción nasal
<b>ESPEJO DE GLATZEL.</b>	Evaluar el tipo de respiración.	Empañamiento del lado oral → respiración bucal.

<b>MÉTODO DEL AGUA EN LA BOCA.</b>	Evaluar sellado labial y uso nasal.	Dificultad o imposibilidad de respirar sin abrir la boca.
<b>RADIOGRAFÍA PANORÁMICA</b>	Evaluar estructuras nasales y senos maxilares.	Más frecuentes: Desviación de tabique, hipertrofia de cornetes, asimetría de senos maxilares.
<b>CEFALOMETRÍA LATERAL.</b>	Medir características óseas y vías aéreas.	Más frecuentes: Aumento de plano mandibular, ángulo gonial, altura facial inferior.
<b>CBCT (TOMOGRFÍA)</b>	Evaluar vía aérea en 3D.	Estrechamientos, localización precisa de obstrucción.

Se encontró una ausencia estadísticamente significativa de sello labial en el 35,9% de los niños que respiraban por la boca, mientras que el 97,5% de los que respiraban por la nariz sí lo presentaban [9]. Aunque el patrón facial mesofacial predominó en ambos grupos, el patrón dolicofacial fue notablemente más frecuente en los respiradores bucales (34,7%) [9]. La mordida abierta anterior se observó en el 23,4% de los respiradores bucales analizados, un porcentaje superior a la misma maloclusión encontrada en los respiradores nasales, que fue de 15,8% [9]. Además, la presencia de paladar atrésico (estrecho) fue significativa en el grupo de respiradores bucales (53,9%) [9].

En niños clasificados como respiradores bucales, la prueba del sello labial y la prueba de retención de líquidos resultaron importantes para determinar si la respiración bucal era un hábito o se debía a una obstrucción [9]. La información muestra que la mitad del grupo de respiradores bucales lo hacían por hábito, ya que podían mantener los labios sellados hasta por 3 minutos (51,5% en la prueba de



sello labial y 53,9% en la prueba de retención de agua) [9].

Existen diversas publicaciones en la literatura que abordan la influencia de la respiración en la morfología craneofacial. El hábito de respirar por la boca, incluso sin obstrucción, altera el equilibrio de los músculos faciales y provoca los mismos cambios esqueléticos faciales que ocurren entre los respiradores bucales debido a la obstrucción [9]. De igual manera, la disminución del tono muscular provoca anomalías en la posición dental y cambios en la deglución y la masticación, que afectan no solo la salud bucal, sino también la postura corporal y la formación de maloclusiones. Numerosos estudios han demostrado que los niños y adolescentes que respiran por la boca durante períodos prolongados presentan cambios tanto funcionales como morfológicos en la región orofacial. Los adolescentes que respiran por la boca presentan un marcado deterioro en las funciones orales importantes, como la eficiencia masticatoria, la presión lingual y la fuerza de cierre labial, en comparación con sus compañeros que respiran por la nariz [24].

La respiración bucal se asocia con proyección cefálica anterior y mayor lordosis cervical, alterando las cadenas miofasciales y la mecánica ventilatoria, con reducción de volúmenes espirométricos y fuerza muscular respiratoria [19,20]. Estos cambios posturales se relacionan con adaptaciones cráneo-cervicales que influyen en el crecimiento dentofacial y la oclusión [3]. Además, la respiración bucal suele coexistir con trastornos respiratorios del sueño, con consecuencias sistémicas metabólicas, cardiovasculares y neuroconductuales en población pediátrica y adolescente [22].

Dentro de la cavidad bucal, el impacto de la respiración oral es significativo. El arco dental superior suele ser estrecho o adoptar una forma de "V", lo que puede llevar a una falta de espacio para los dientes [12]. Los incisivos mandibulares (dientes anteroinferiores) a menudo se encuentran retroposicionados [12]. Una característica notable es la alta prevalencia de paladar atrésico o estrecho [13]. En cuanto a la oclusión o relación intermaxilar, la mayoría de estos niños desarrollan una maloclusión Clase II, donde los dientes superiores están adelantados respecto a los inferiores [4]. También es frecuente la presencia de una mordida abierta anterior, lo que significa que los dientes anterosuperiores y anteroinferiores no entran en contacto al cerrar la boca [13]. Otros signos incluyen la contracción de la arcada dental superior y una sonrisa gingival, donde se muestra una cantidad excesiva de

encia al sonreír [4].

### **3.2 Maloclusiones en niños y adolescentes y su relación con la respiración Bucal.**

La evidencia actual subraya un vínculo fuerte entre la respiración bucal y diversas maloclusiones y cambios dentofaciales.

Las maloclusiones son una de las condiciones bucodentales más prevalentes en la población infantil y adolescente, afectando no solo la estética facial, sino también la función masticatoria, el habla y, en muchos casos, la salud general. Un factor etiológico cada vez más reconocido en su desarrollo es la respiración bucal, un hábito parafuncional que altera el desarrollo craneofacial [16].

Una maloclusión se define como cualquier desviación de la oclusión ideal, donde existe una relación anómala entre las arcadas dentarias superior e inferior o entre los dientes individualmente [10]. Estas anomalías pueden ser de origen dental, esquelético o una combinación de ambos, y varían en severidad, desde problemas estéticos menores hasta disfunciones significativas que requieren intervención ortodóntica o quirúrgica [10].

La respiración bucal crónica ejerce una influencia considerable en el desarrollo de las estructuras orofaciales, lo que predispone a los niños y adolescentes a desarrollar tipos específicos de maloclusiones. Los principales tipos de maloclusiones que se asocian con la respiración bucal incluyen:

- Clase II esquelética.
- Mordida abierta anterior.
- Mordida cruzada posterior.
- Apiñamiento dental.
- Paladar ojival o estrecho.

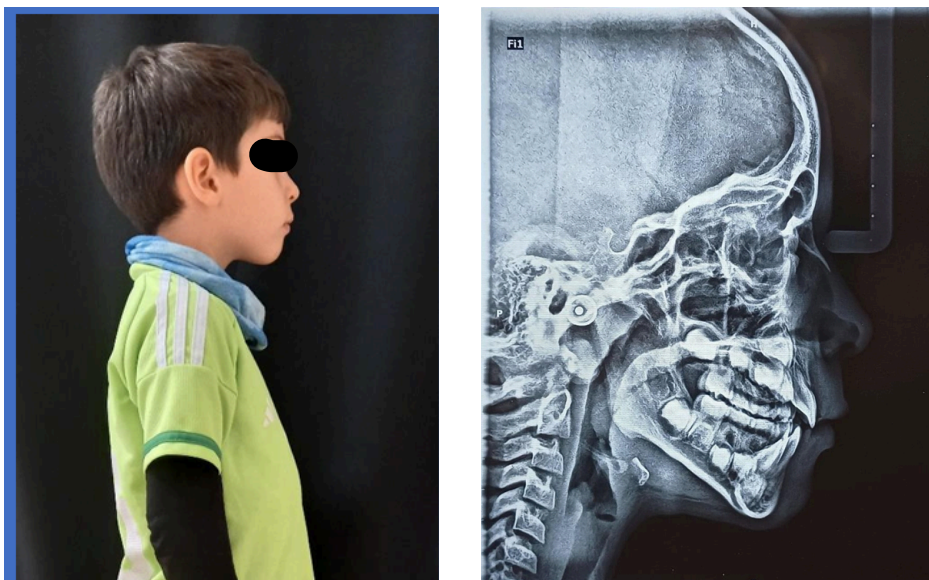
Como ya fue mencionado anteriormente la alteración en el patrón de respiración nasal a bucal provoca cambios adaptativos en la postura de la mandíbula, la lengua y los labios, lo que a su vez impacta directamente en el crecimiento de los maxilares y la posición de los dientes.

### 3.2.1 Maloclusión clase II esquelética.

La maloclusión Clase II esquelética es una de las anomalías más frecuentemente reportadas en pacientes respiradores bucales [14]. Se caracteriza por una posición más posterior de la mandíbula (retrognatismo mandibular) en relación con el maxilar superior, o un maxilar superior más protruido (prognatismo maxilar), o una combinación de ambos [10]. La bibliografía define a la respiración bucal como una de las causas más probables de una clase II esquelética, sugiriendo que el hipo desarrollo del maxilar inferior tiene mayor prevalencia que el prognatismo maxilar [10].

En los respiradores bucales, la posición baja de la lengua, necesaria para mantener la vía aérea abierta, podría alterar el crecimiento anterior y lateral de la mandíbula y favorece el crecimiento vertical del tercio inferior de la cara, lo que acentúa esta discrepancia esquelética [10]. A nivel facial, como se observa en la figura 3, la clase II esquelética se caracteriza por un perfil convexo, mentón poco prominente, papada, ojeras y cierre labial forzado.

**Figura 3.** Clase II esquelética. Imagen de la práctica clínica.



### 3.2.2 Mordida Abierta Anterior

La mordida abierta anterior se define como la falta de contacto vertical entre

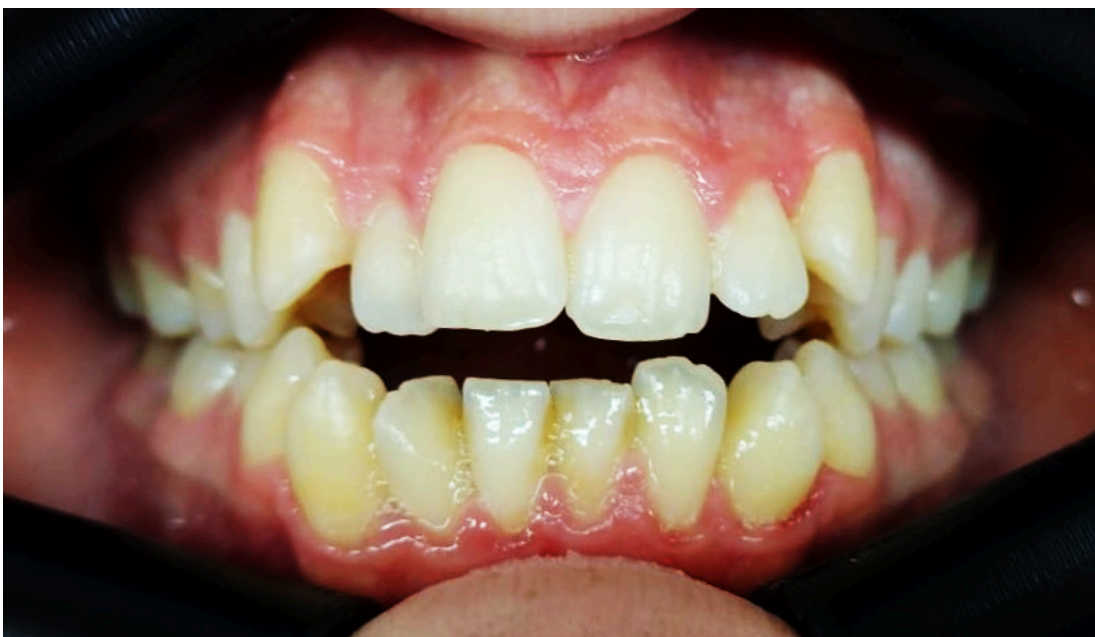los incisivos superiores e inferiores cuando los dientes posteriores están en oclusión [15].

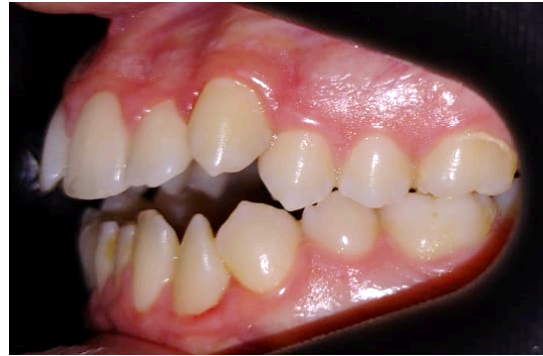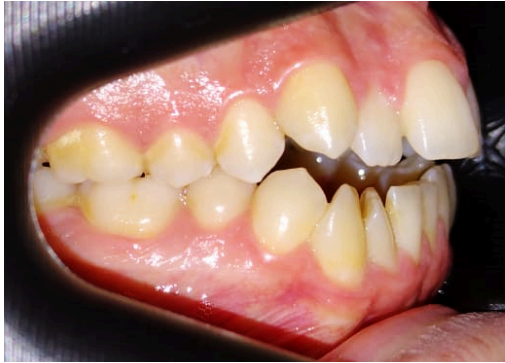La mordida abierta anterior de causa dentaria y/o dentoalveolar es el resultado de un bloqueo mecánico del desarrollo vertical de los incisivos y del componente alveolar, mientras que las relaciones de bases óseas son normales. La mordida abierta esquelética está relacionada con una discrepancia esquelética vertical. Sin embargo, la mordida abierta anterior suele relacionarse con ambas causas por lo cual es muy difícil discernir entre una y otra, sin un análisis cefalométrico que complete el diagnóstico [26].

Este tipo de maloclusión, como se observa en la figura 4, es muy común en respiradores bucales debido a la persistente interposición de la lengua entre los incisivos para mantener la permeabilidad de las vías aéreas, o por la protrusión de los incisivos superiores constante que impide el cierre labial completo [11].

La mordida abierta anterior puede interferir en funciones orales como la masticación, la deglución y la fonación, además de impactar negativamente en la estética facial y, en algunos casos, en la postura general y el equilibrio de las estructuras óseas del cráneo [23].

**Figura 4:** Mordida abierta anterior. Imágenes de la práctica clínica.





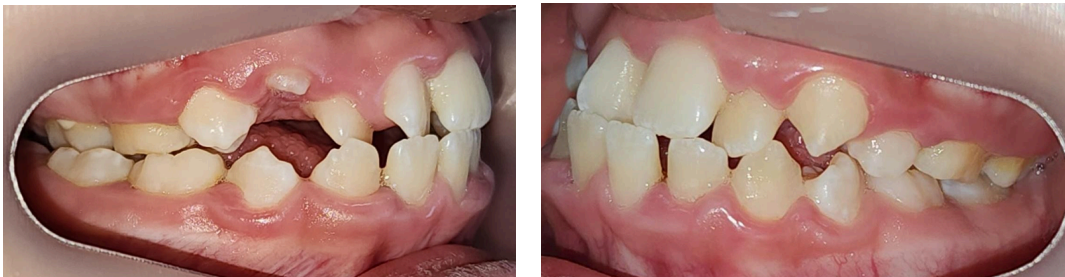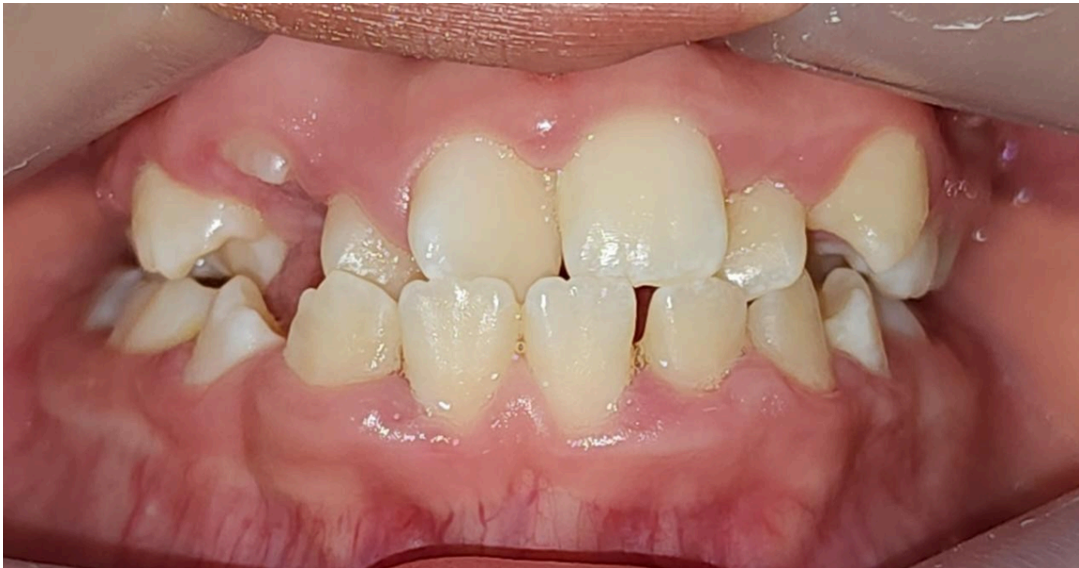### **3.2.3 Mordida cruzada posterior.**

Es una alteración oclusal transversal en la que las cúspides vestibulares de los dientes posteriores superiores se incluyen dentro de los dientes inferiores. Como se observa en la figura 5 [11]. Es una de las maloclusiones más frecuentes en la dentición primaria y mixta, y se relaciona con cambios en el desarrollo craneo-maxilo mandibular, la dinámica orofacial y la simetría facial [13]. La falta de la presión lateral de la lengua sobre el paladar, al permanecer ésta en una posición baja para facilitar el paso del aire, resulta en un desarrollo transversal deficiente del maxilar superior, lo que lleva a un paladar estrecho y, consecuentemente, a una mordida cruzada posterior [13].

Un estudio evaluó a 401 niños respiradores bucales, diagnosticados por otorrinolaringólogos, y encontró que el 71,8 % presentaba obstrucción amigdalina o adenoidea, y el 18,7 %, rinitis alérgica. En cuanto a las maloclusiones, se observó mordida cruzada posterior en el 30 % de los pacientes con dentición primaria y mixta, y en el 48 % de los pacientes con dentición permanente. Además, se observó una alta prevalencia de mordida abierta anterior y patrón tipo II esquelético [5].

Además del componente dental, esta afección se asocia con alteraciones funcionales en los músculos orales, en particular la lengua y los labios. La respiración bucal puede provocar un mal funcionamiento de estos músculos, lo que puede agravar las maloclusiones [5].

**Figura 5:** Mordida cruzada posterior. Imágenes de la práctica clínica.

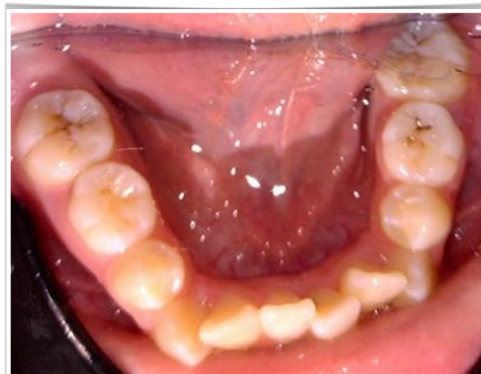
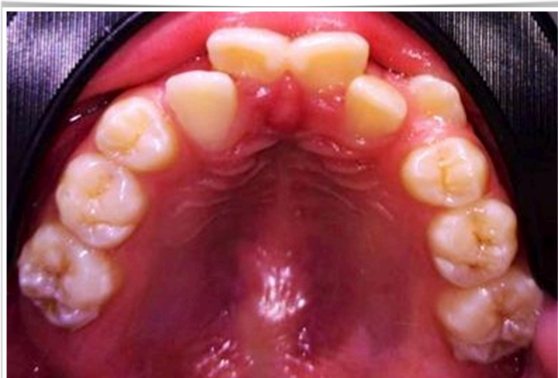
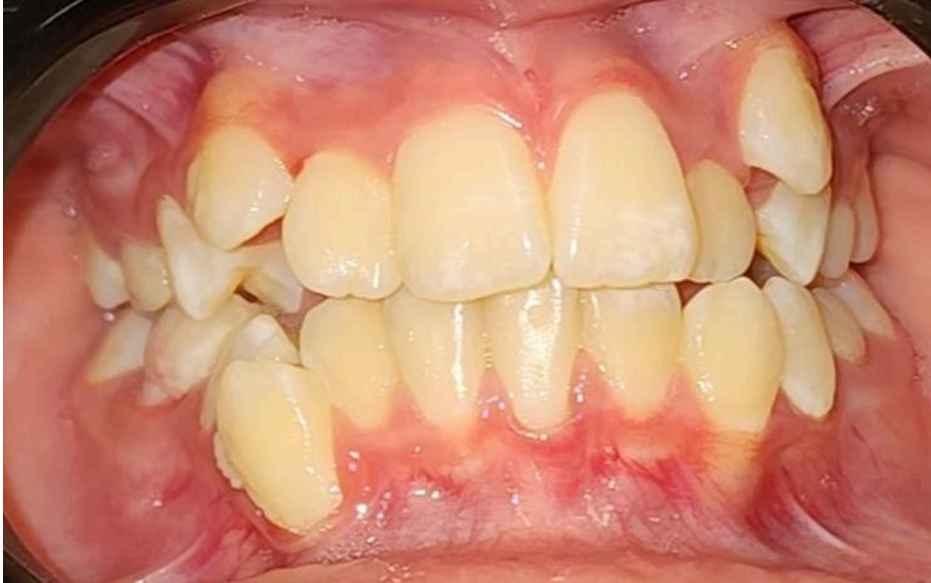### **3.2.4 Apiñamiento dental.**

El apiñamiento dental se refiere a la falta de espacio en la arcada dental, como puede verse en la figura 6, para la correcta alineación de todos los dientes [8]. En los niños con respiración bucal, el desarrollo transversal insuficiente del maxilar superior y el paladar estrecho reducen el espacio disponible para la erupción y alineación de los dientes permanentes, lo que a menudo resulta en apiñamiento, especialmente en la zona anterior [8].



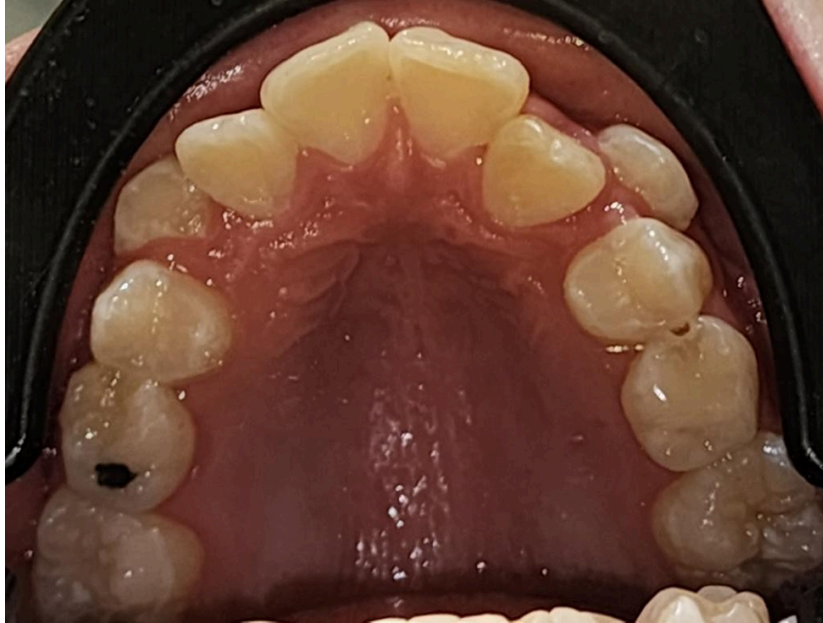**Figura 6.** Apiñamiento dental a causa de atresia maxilar. Imágenes de la práctica clínica.



### **3.2.5 Paladar ojival o estrecho.**

Aunque no es una maloclusión *per se*, el paladar ojival o estrecho (también conocido como paladar gótico o atrésico) es una característica esquelética distintiva y subyacente que contribuye significativamente a las maloclusiones en respiradores bucales [12]. La lengua, al no descansar en el paladar debido a la necesidad de mantener la boca abierta para respirar, no ejerce la presión lateral necesaria para estimular su desarrollo transversal normal. Esto lleva, como muestra la figura 7, a un paladar alto y estrecho, lo que a su vez reduce el espacio para la lengua y los dientes, y fomenta el desarrollo de mordidas cruzadas posteriores y apiñamiento [8].

**Figura 7.** Paladar ojival. Imágenes de la práctica clínica.



### **3.3 Evolución a lo largo del tiempo.**

La evolución de las maloclusiones asociadas a la respiración bucal a lo largo del tiempo es progresiva y se acentúa con el crecimiento del niño si el hábito no es corregido. Inicialmente, las alteraciones pueden ser sutiles, pero a medida que el patrón de respiración bucal se consolida, los cambios en el crecimiento facial se hacen más evidentes [16].

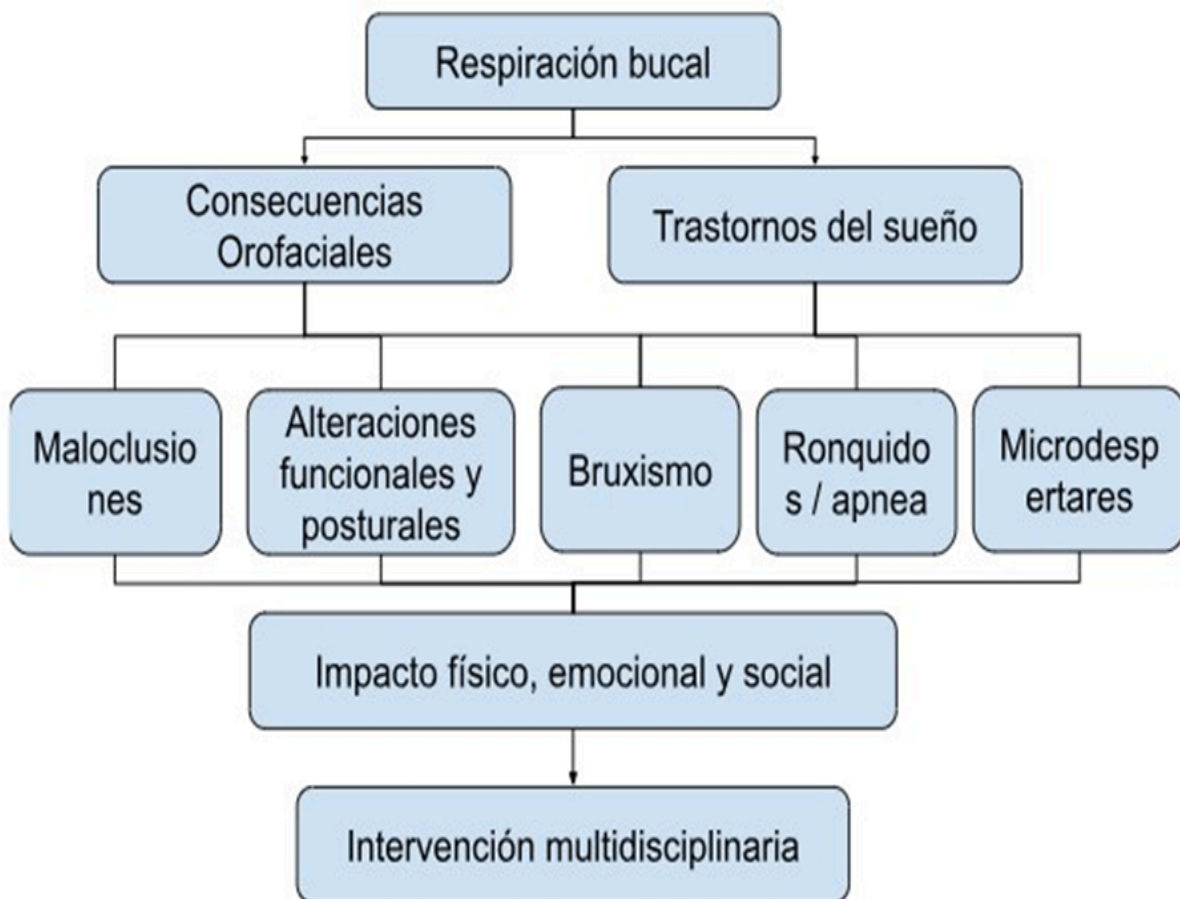En las etapas tempranas de la infancia, la respiración bucal puede comenzar a influir en la posición de la lengua y el desarrollo incipiente del paladar [18]. Si la causa subyacente de la respiración bucal (como la obstrucción de las vías aéreas superiores) no se aborda, el desarrollo craneo facial podría comenzar a desviarse de la norma. Durante la dentición mixta y permanente temprana, las maloclusiones como la mordida cruzada posterior y el apiñamiento pueden manifestarse claramente debido a la falta de desarrollo transversal del maxilar [13]. La Clase II esquelética se vuelve más pronunciada a medida que la mandíbula no logra el crecimiento adecuado en relación con el maxilar [11].

En la adolescencia, si la respiración bucal persiste, las maloclusiones



establecidas se vuelven más severas y complejas, requiriendo a menudo tratamientos ortodónticos prolongados e incluso en algunos casos, podría requerir cirugía ortognática para corregir las discrepancias esqueléticas si las hubiere [13]. Los efectos a largo plazo no solo se limitan a la estética y la función oral, como muestra la figura 8, sino que también pueden influir en la postura corporal, la calidad del sueño y el bienestar general del individuo [4].

**Figura 8.** Esquema de flujo que ilustra las asociaciones entre la respiración bucal, las maloclusiones y las alteraciones sistémicas. Elaboración propia.



Es fundamental un diagnóstico temprano y una intervención multidisciplinaria para abordar la respiración bucal y mitigar el desarrollo y la progresión de estas maloclusiones, promoviendo así un desarrollo orofacial armónico y una

salud óptima.

#### **4. Marco metodológico:**

**Diseño del estudio:** se realizó una revisión narrativa orientada a responder el objetivo general: analizar la evidencia científica de los últimos 10 años sobre el efecto de la respiración bucal sobre las maloclusiones en niños y adolescentes. Se priorizó la síntesis de evidencia reciente y clínicamente aplicable en población pediátrica y adolescente.

**Fuentes de información y período:** Se efectuaron búsquedas en Scopus, PubMed, MEDLINE y SciELO. Se consideraron publicaciones comprendidas entre 1 de enero de 2015 y 1 de julio de 2025 ( $\leq$  10 años de antigüedad respecto de la fecha de cierre).

**Estrategia de búsqueda:** Se utilizaron combinaciones booleanas de términos controlados y libres (en español e inglés), incluyendo como palabras clave: respiración bucal, maloclusiones, niños, adolescentes; y sus equivalentes (“mouth/oral breathing”, “malocclusion\*”, “child\*”, “adolescent\*”), ampliando con términos específicos (p. ej., “open bite”, “crossbite”, “Class II”) según necesidad. Se aplicaron filtros por edad (0-14 años), año de publicación y tipo de estudio. Los **operadores booleanos o conectores lógicos utilizados fueron AND, OR y NOT.** Sin embargo, esta investigación no tiene el propósito de ser una revisión sistemática ni un metaanálisis, por consiguiente, no se describe en detalle el algoritmo de búsqueda implementado.

**Criterios de inclusión:** **1.** bibliografía  $\leq$  10 años; **2.** población niños y/o adolescentes; **3.** abordaje explícito del efecto de la respiración bucal sobre maloclusiones, características clínicas/cefalométricas o evolución; **4.** texto completo disponible en español, inglés o portugués.

**Criterios de exclusión:** **1.** Publicaciones  $>$  10 años; **2.** Estudios centrados en adultos o en condiciones no relacionadas con respiración bucal y maloclusión; **3.** reportes de caso, series muy pequeñas, cartas, editoriales, resúmenes de congreso y literatura no revisada por pares; **4.** estudios sin diferenciación clara del patrón respiratorio; **5.** duplicados. **6.** Artículos de revisión (narrativas y sistemáticas) y metaanálisis

**Selección y extracción:** La criba se realizó en dos fases (títulos/resúmenes y

textos completos). Se extrajeron: diseño, tamaño muestral, edad, definición/diagnóstico de respiración bucal, tipos de maloclusión (p. ej., Clase II, mordida abierta anterior, mordida cruzada posterior, apiñamiento), rasgos clínicos y cefalométricos (p. ej., SN-GoGn, SNA, SNB, ANB, altura facial anteroinferior, dimensión transversal del maxilar) y evolución sin diagnóstico/tratamiento temprano.

## **5. Discusión de resultados:**

La presente revisión narrativa confirma que la respiración bucal (RB) en niños y adolescentes se asocia de manera consistente con un perfil dentoalveolar y funcional distintivo sobre la base de la evidencia científica incluida [10,12,14,15,23]. Aunque la fuerza de la evidencia se ve atenuada por la heterogeneidad en los métodos diagnósticos y el predominio de estudios transversales, los hallazgos convergen en un modelo de causalidad funcional, lo que deja en evidencia que la alteración de la vía aérea modifica el balance muscular, la postura lingual y las adaptaciones craneocervicales, lo que favorece el desarrollo de maloclusiones específicas que podrán tener mayores manifestaciones en un patrón de crecimiento vertical.

El primer objetivo específico logra su respuesta en base a la evidencia científica que expone a la etiología de la RB, dividiéndola en factores obstructivos y funcionales. La hipertrofia amigdalina, la desviación del tabique nasal y la presencia de pólipos nasales se encuentran entre los factores obstructivos. Por otro lado, los factores funcionales incluyen hábitos orales prolongados, alteraciones musculares o edema transitorio de la mucosa nasal (rinitis alérgica) [25].

Para dar respuesta al segundo objetivo, el análisis de la literatura revela una fuerte y consistente asociación entre la respiración bucal y tres maloclusiones principales: la clase II esquelética [14,10], la mordida abierta anterior [11,15,23] y la mordida cruzada posterior [5,11,13]. Estos hallazgos sugieren que la RB contribuye a un patrón específico y predecible de alteraciones oclusales, por lo que se concluye que está directamente asociada con estos signos clínicos característicos.

Por otra parte, en respuesta al tercer objetivo, los hallazgos permiten delinear un fenotipo clínico claro y reconocible [3,20,21,25]. Este perfil corresponde a la

denominada "facies adenoidea" o "síndrome de cara larga", cuyas características más notables incluyen incompetencia del sello labial, aumento de la altura facial anterior, mirada perdida, ojeras y retrognatismo mandibular. Se concluye, por tanto, que el respirador bucal presenta un conjunto de características consistentes que constituyen un fenotipo diagnóstico clave para su identificación temprana [9]. Además, la respiración bucal suele coexistir con trastornos respiratorios del sueño, con consecuencias sistémicas metabólicas, cardiovasculares y neuroconductuales en población pediátrica y adolescente [22].

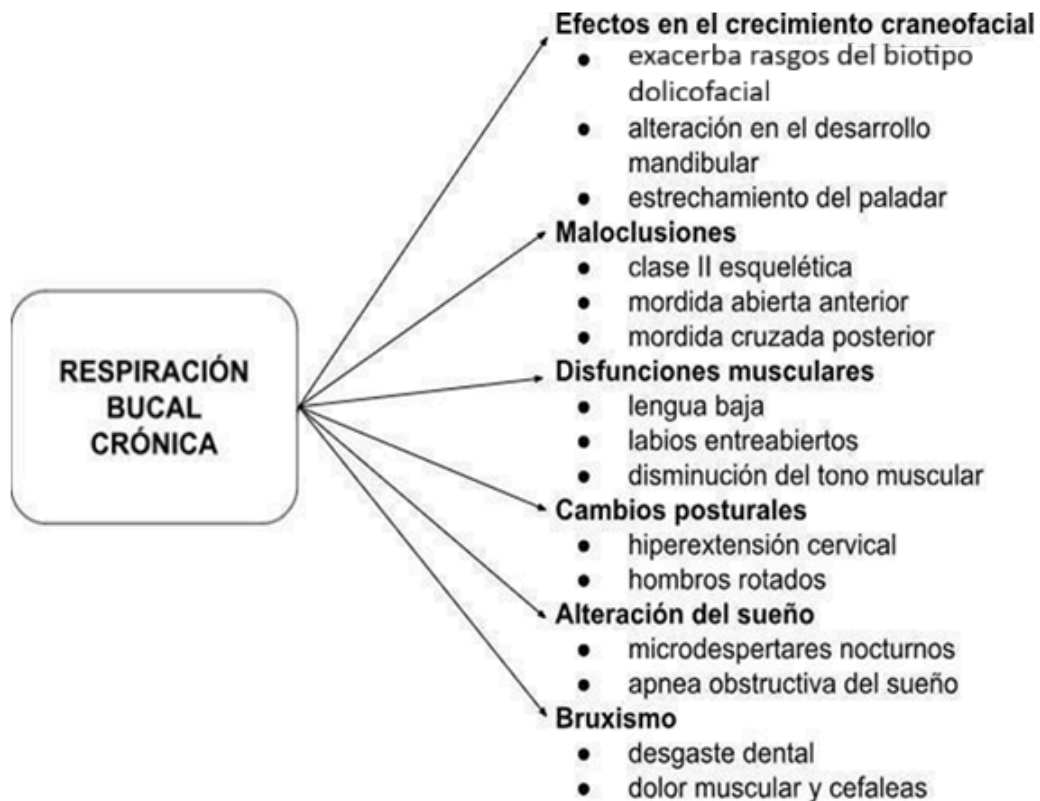En cuanto a semiología asociada a la RB, tal como plantea el cuarto objetivo, debe ser detectada idealmente en estadios tempranos. De no ser así, las maloclusiones asociadas a la RB progresan, acentuándose y dificultando el tratamiento una vez ya instaladas en el paciente [4,11,13,17]. Es decir, si la obstrucción o el hábito persisten, las alteraciones iniciales se consolidan y agravan durante la adolescencia, llevando a discrepancias esqueléticas establecidas que requieren tratamientos más complejos y prolongados. La conclusión determinante de este punto es que la falta de intervención conduce a un agravamiento predecible de la maloclusión, lo que respalda la existencia de una ventana de oportunidad en la dentición temporal y mixta para prevenir deformidades severas.

**Tabla 2.** Principales hallazgos relacionados con la respiración bucal (RB) y su asociación con diferentes tipos de maloclusión. Fuente: elaboración propia en forma de análisis de los resultados.

<b>TIPO DE MALOCLUSIÓN.</b>	<b>CORRELACIÓN CON RB.</b>	<b>FACTORES CONTRIBUYENTES.</b>
MORDIDA ESQUELÉTICA CLASE II.	Alta prevalencia en niños con retrognatia mandibular.	Posición de cabeza adelantada, crecimiento facial vertical.

MORDIDA ABIERTA ANTERIOR.	Fuerte correlación con respiración bucal.	Protrusión lingual, succión digital, postura baja de la lengua.
MORDIDA CRUZADA POSTERIOR.	Relación con respiración bucal.	Colapso de la arcada superior, falta de presión lingual sobre el paladar.
POSTURA Y FUNCIÓN MUSCULAR.	Afectación postural asociada.	Tensión cervical, inclinación de cabeza, escoliosis.
TRASTORNOS DEL SUEÑO.	Apnea obstructiva, microdespertares.	Relacionado con respiración bucal, afectación en la calidad del sueño
BRUXISMO.	Relación con respiración bucal.	Cambios en postura mandibular, tensión muscular.

**Figura 9.** Principales alteraciones asociadas al hábito de respiración bucal crónica durante la infancia y adolescencia. Fuente: Elaboración propia.



Por último, la consistencia de esta trayectoria lleva a explorar la fuerza de la evidencia actual, dando respuesta al quinto objetivo [10,12,14,15,23]. El análisis revela una sólida asociación entre la RB y los fenotipos oclusales, reforzada por la coherencia biomecánica y el gradiente de severidad como se observa en la síntesis de la Tabla 2. A su vez, para complementar la información de la Tabla 2, la figura 8 muestra las principales alteraciones asociadas al hábito de respiración bucal crónica durante la infancia y adolescencia.

Si bien las limitaciones metodológicas de los estudios revisados dificultan

establecer una causalidad estricta, se puede concluir que la evidencia posiciona a la RB como un factor de riesgo primario y significativo, cuyo rol es lo suficientemente robusto para justificar su abordaje clínico.

En conjunto, estos hallazgos subrayan la necesidad de un cambio de paradigma hacia una estrategia clínica preventiva y proactiva. La identificación temprana es fundamental para evitar la instauración de maloclusiones graves y disfunciones asociadas. Para ello, es imprescindible implementar medidas concretas como el interrogatorio temprano en la consulta odontológica, la derivación interdisciplinaria (otorrinolaringología, fonoaudiología) para un diagnóstico etiológico preciso, y el seguimiento longitudinal del paciente para optimizar los tiempos de intervención. En definitiva, abordar la respiración bucal de forma exhaustiva no solo previene problemas oclusales, sino que tiene un impacto directo en la salud general y el bienestar del paciente.

## **6. Conclusiones:**

El análisis crítico de la evidencia de los últimos diez años confirma que la respiración bucal (RB) se asocia de manera consistente con un conjunto identificable de maloclusiones y con un fenotipo clínico-funcional característico en población pediátrica. En relación con el objetivo general, la síntesis del material revisado muestra que la RB, ya sea por obstrucción adenoamigdalar/rinitis o por hábito, en pacientes que se predisponen genéticamente, por su biotipo facial, acentúan la semiología asociada a las facies adenoideas presentando una mayor tendencia a la rotación en sentido horario de la mandíbula en crecimiento, con un aumento desproporcionado de la altura facial vertical anteroinferior y una disminución de la altura facial posterior. También eleva el riesgo de desarrollar mordida cruzada posterior, mordida abierta anterior y discrepancias de Clase II, con impacto adicional en las funciones orales y en la calidad de vida infantil. Además puede verse, como muestra la figura 9, la influencia de la respiración bucal a nivel sistémico. La introducción y los objetivos del documento orientan precisamente este foco: evaluar la RB como factor modulador del desarrollo dentofacial y de la oclusión en niños y adolescentes, a partir de literatura reciente y con énfasis en el diagnóstico e intervención precoz.

En síntesis, la tesis cumple su objetivo general al demostrar, con base en literatura reciente, que la RB afecta el crecimiento dentofacial y se asocia a maloclusiones específicas y a un perfil clínico-funcional reproducible. A nivel práctico, se recomienda instaurar programas de pesquisa sistemática en odontopediatría/ortodoncia, priorizando la detección de signos tempranos (sello labial, postura, paladar estrecho) e implementando rutas de derivación y tratamiento integrales para restaurar la función nasal, reeducar hábitos y prevenir la cronificación de discrepancias oclusales. A nivel investigativo, urge consensuar criterios de definición/medición de RB y consolidar cohortes prospectivas que cuantifiquen la modificación del curso de la maloclusión cuando se corrige la causa respiratoria y se integran intervenciones ortopédicas y miofuncionales. En la medida en que el diagnóstico sea temprano y el manejo interdisciplinario y etiológico, el pronóstico oclusal y funcional de los niños y adolescentes con RB mejorará sustantivamente,



reduciendo la complejidad terapéutica futura y elevando su calidad de vida.

## **7. Bibliografía:**

- 1** - Fraga WS, Seixas VM, Santos JC, Paranhos LR, César CP. Mouth breathing in children and its impact in dental malocclusion: a systematic review of observational studies. *Minerva Stomatol.* 2018 Jun;67(3):129-138. doi: 10.23736/S0026-4970.18.04015-3.
- 2**- Zhao Z, Zheng L, Huang X, Li C, Liu J, Hu Y. Effects of mouth breathing on facial skeletal development in children: a systematic review and meta-analysis. *BMC Oral Health.* 2021 Mar 10;21(1):108. doi: 10.1186/s12903-021-01458-7.
- 3**- Pereira MB, Nuñez Peña LC, Trupman Hernández Y, Caraballo Villalón LB. Prevalencia de hábitos bucales parafuncionales en adolescentes de 12-13 años de edad. *MEDISAN [Internet].* 2023 [citado 9 abr 2025];27(3):e4570.
- 4**- Harari D, Redlich M, Miri S, Hamud T, Gross M. The effect of mouth breathing versus nasal breathing on dentofacial and craniofacial development in orthodontic patients. *Laryngoscope.* 2010 Oct;120(10):2089-93. doi: 10.1002/lary.20991.
- 5**- Souki BQ, Lopes PB, Pereira TB, Franco LP, Becker HM, Oliveira DD. Mouth breathing children and cephalometric pattern: does the stage of dental development matter? *Int J Pediatr Otorhinolaryngol.* 2012 Jun;76(6):837-41. doi: 10.1016/j.ijporl.2012.02.054.
- 6**- Nagaiwa M, Gunjigake K, Yamaguchi K. The effect of mouth breathing on chewing efficiency. *Angle Orthod.* 2016 Mar;86(2):227-34. doi: 10.2319/020115
- 7**- Grippaudo C, Paolantonio EG, La Torre G, Deli R. Relationship between malocclusion and oral habits: A study in a large sample of school children. *Acta Otorhinolaryngol Ital.* 2016 Oct;36(5):386–93.
- 8**- Ruiz Maila DA. Diagnóstico de respiración bucal en ortodoncia y su relación con las maloclusiones dentales: revisión de la literatura [Internet]. 2022 [citado 2025 abr 10].
- 9**- Pacheco MC, Casagrande CF, Teixeira LP, Finck NS, Araújo MTM.

Guidelines proposal for clinical recognition of mouth breathing children. *Dental Press J Orthod.* 2015;20(5):39–44. PMID: 26560823.

**10-** Proffit WR, Fields HW, Sarver DM. *Contemporary orthodontics.* 5th ed. Mosby Elsevier; 2013.

**11-** Jefferson Y. Mouth breathing: adverse effects on facial growth, health, academics, and behavior. *Gen Dent.* 2010 Jan-Feb;58(1):18-25; quiz 26-7, 78-9.

**12-** Litsas G. Mouth breathing: The effects on the dentofacial structures and the body. *Cranio.* 2014 Apr;32(2):100-2.

**13-** Abreu RR, Rocha RL, Guerra AT, et al. Prevalence of mouth breathing in children and its association with orthodontic malocclusion. *Rev Paul Pediatr.* 2008 Sep;26(3):286-91.

**14-** Graber TM, Vanarsdall RL Jr, Vig KWL. *Orthodontics: current principles and techniques.* 6th ed. Elsevier; 2017.

**15-** Angle EH. Classification of malocclusion. *Dent Cosmos.* 1899;41(3):248–64.

**16-** Ciobotaru CD, Ilie M, Vasilescu D, Diaconu O, Popa C, Purcărescu B, et al. Oral Breathing Effects on Malocclusions and Mandibular Posture: Complex Consequences on Dentofacial

**17-** Ma Y, Xie L, Wu W. The effects of adenoid hypertrophy and oral breathing on maxillofacial development: a review of the literature. *J Clin Pediatr Dent.* 2024;48(1):1-6.

**18-** Lin L, Zhao T, Qin D, Hua F, He H. The impact of mouth breathing on dentofacial development: A concise review. *Front Pediatr.* 2022 Sep 8;10:9498581.

**19-** da Silveira W, de Queiroz Mello FC, Guimarães FS, de Menezes SLS. Postural alterations and pulmonary function of mouth-breathing children. *Braz J Otorhinolaryngol.* 2010;76(6):683-686.  
doi:10.1590/S1808-86942010000600002.

**20-** Okuro RT, Morcillo AM, Sakano E, Schivinski CIS, Ribeiro MÂG, Ribeiro JD. Mouth breathing and forward head posture: effects on respiratory biomechanics and exercise capacity in children. *J Bras Pneumol.* 2011;37(4):471-479. doi:10.1590/S1806-37132011000400009.

- 21-** Solow B, Sandham A. Cranio-cervical posture: a factor in the development and function of the dentofacial structures. *Eur J Orthod.* 2002;24(5):447-456. doi:10.1093/ejo/24.5.447.
- 22-** Solano-Pérez E, et al. Diagnosis and Treatment of Sleep Apnea in Children. *Children (Basel).* 2023;10(5):806. doi:10.3390/children10050806.
- 23-** Miranda Salguero AE, Sánchez Valverde A. Corrección de una mordida abierta anterior esquelética mediante miniimplantes y un bite block modificado. *Revista Mexicana de Ortodoncia.* 2017; 5(2): 120-128.
- 24-** Masutomi, Y., Goto, T. & Ichikawa, T. Mouth breathing reduces oral function in adolescence. *Sci Rep* 14, 3810 (2024).
- 25-** Gómez-González C, González-Mosquera A, Alkhraisat MH, Anitua E. Mouth Breathing and Its Impact on Atypical Swallowing: A Systematic Review and Meta-Analysis. *Dent J (Basel).* 2024 Jan 23;12(2):21. doi: 10.3390/dj12020021. PMID: 38392225; PMCID: PMC10888353.
- 26-** Basheer B, Hegde KS, Bhat SS, Umar D, Baroudi K. Influence of mouth breathing on the dentofacial growth of children: a cephalometric study. *J Int Oral Health.* 2014 Nov-Dec;6(6):50-5. PMID: 25628484; PMCID: PMC4295456.
- 27-** Pisani L, Bonaccorso L, Fastuca R, Spina R, Lombardo L, Caprioglio A. Systematic review for orthodontic and orthopedic treatments for anterior open bite in the mixed dentition. *Prog Orthod.* 2016 Dec;17(1):28. doi: 10.1186/s40510-016-0142-0. Epub 2016 Sep 19. PMID: 27615261; PMCID: PMC5027197.