

Área Rehabilitación Oral

Rehabilitación de un paciente desdentado total con sobredentadura

The rehabilitation of a toothless patient with overdenture

AUTORES

OD. FEDERICO MELI

Profesor, Odontólogo, Jefe de Trabajos Prácticos: Asignatura de Oclusión II, Facultad de Odontología, Universidad Nacional de Cuyo. Especialista en Prosthodontia. Especialista en Docencia Universitaria.

E-mail: fedemeli1@hotmail.com

OD. MARCIA HERRERA

Odontólogo, Jefe de Trabajos Prácticos: Asignatura de Periodoncia, Facultad de Odontología, Universidad Nacional de Cuyo. Especialista en Periodoncia.

RESUMEN

Con el advenimiento de los implantes y con ellos la opción de las sobredentaduras, la pasividad comienza a jugar un papel fundamental para darle mejor pronóstico a la rehabilitación y prolongar la vida útil de los implantes. Dentro de este análisis es que se presenta el caso clínico de un paciente portador de prótesis completa superior e inferior, tratado dentro del marco de la Carrera de Especialista en Prosthodontia de la Universidad Nacional de Cuyo. El tratamiento propuesto al paciente fue: dos implantes en el maxilar inferior con una sobredentadura retenida por pilares esféricos y cuatro implantes superiores con una sobredentadura retenida por una barra, la cual feruliza los implantes. La barra superior fue colada seccionada en cuatro partes, unidas en boca y luego soldadas mediante tecnología láser. De esta forma se busca obtener pasividad para evitar aflojamiento de tornillos de fijación, fractura de tornillos o implantes, reabsorción de los tejidos óseo perimplantarios o pérdida de la oseointegración de los implantes.

Palabras clave:

sobredentaduras – implantes – desajuste – precisión - estructura.

ABSTRACT

With the advent of implants and the option of overdentures together, passivity begins to play a key role in providing a better prognosis for the rehabilitation and prolonging the useful life of implants. Within this analysis, we are presenting a case of a patient who carried full upper and lower dentures, treated within the frame of the Speciality in Prosthodontics Career from the U.N. Cuyo University.

The proposed treatment for the patient was the following: two implants in the lower jaw with a retained overdenture with spherical abutments and four upper implants with an overdenture retained by a bar, which splinted the implants. The top bar was placed in a sectioned way into four parts, joined in the mouth and then welded using laser technology. This way, passivity is sought in order to prevent loosening fixed screws, fracturing bolts or implants, reabsorption of peri-implant bone tissues or losing implant osseointegration.

Key words:

overdentures – implant – misfits – precision - framework.

INTRODUCCIÓN

Frecuentemente concurren a la consulta odontológica pacientes totalmente edéntulos con problemas en sus prótesis completas. La falta de estabilidad y retención son las principales quejas de

los mismos y consecuentemente la disminución en la función masticatoria. (1,2)

Con la llegada de la oseointegración a la odontología se abren nuevas alternati-

vas para la rehabilitación del desdentado total y nuevas soluciones para la mayoría de estos problemas. (2-4)

Se tiende a buscar mecanismos que ayuden a suplir la falta de retención y esta-

Rehabilitación de un paciente desdentado total con sobredentadura

Od. Federico Meli, Od. Marcia Herrera

bilidad de las prótesis. Algunos de estos sistemas pueden ser: barras con retenciones a expensas de esferas o clips, sistemas no ferulizados como ball-attach, locator o imanes. (5)

Las dentaduras implanto retenidas han demostrado algunas ventajas sobre las dentaduras completas convencionales como: mejor soporte, retención y estabilidad de la prótesis, mayor eficacia y fuerza masticatoria, mejor dicción, tamaño reducido de la prótesis, menor cantidad de lesiones en tejidos blandos por parte de la prótesis, pérdida ósea anterior mínima, preservación del reborde alveolar residual, (6) un incremento del confort, (7) mayor satisfacción y una mejora en la calidad de vida del paciente. (2, 8-15)

En el caso del maxilar superior, cuando el tratamiento de elección es la barra, independientemente del sistema de retención que se utilice (clips o esferas), su ajuste pasivo a los implantes es un requisito muy importante para mantener la integridad de la interfase hueso-implante. (16-20)

Fallas en este proceso pueden causar alteraciones mecánicas de la prótesis o del implante tales como aflojamiento de pilares atornillados o fractura de componentes. También puede traer complicaciones biológicas en los tejidos perimplantarios, (16-18, 21-23) como pérdida de hueso marginal e incluso comprometer la oseointegración del implante. (24-27)

Hay muchos factores que pueden contribuir a incluir una distorsión en la estructura de la prótesis e influenciar en los niveles de pasividad y de precisión del ajuste, como pueden ser los materiales y técnicas de impresión utilizados para obtener el modelo de trabajo, los diferentes metales utilizados para la colada o las técnicas de construcción de las estructuras. (22, 24)

Dentro de las técnicas de impresión lo más relevante es la ferulización de los

transfers de impresión entre sí. (28, 29) Las diferentes técnicas de construcción de la estructura ayudan a minimizar las distorsiones que puedan ocurrir durante su confección. Estas técnicas se basan fundamentalmente en seccionar la estructura para luego realizar soldaduras que pueden ser convencionales o láser.

DESARROLLO

Descripción y datos del paciente:

Paciente de 75 años de edad, de sexo masculino, desdentado total y portador de prótesis completa convencional superior e inferior. Concorre a la consulta porque las prótesis que utiliza se le mueven. Presenta buen estado de salud general, sin antecedentes de relevancia que puedan afectar el desarrollo del tratamiento.

Diagnóstico: El diagnóstico del paciente se llevó a cabo en base a una historia clínica exhaustiva que está conformada por una historia médica, una odontológica, un examen estético, estático, funcional, muscular y de ATM. Se realizó un protocolo fotográfico, modelos de estudio, enfilado de diagnóstico y estudios complementarios constituidos por Rx. panorámica y tomografía computada.

A través de una radiografía panorámica y tomografía computada se determinó que en el maxilar superior hay defectos óseos tipo II (según la clasificación de Seibert).

En la zona de molares se dispone de una altura de aproximadamente 9 mm al seno maxilar y de 8 mm en ancho, en el sector anterior en el área del incisivo lateral izquierdo aproximadamente 11,5 mm de altura y 6 mm de ancho.

En ambos lados del maxilar inferior se observó en la zona de molares y premolares (de los agujeros mentonianos hacia atrás) un defecto de tipo III (según la cla-

sificación de Seibert), con los conductos dentarios sin techo óseo. En la zona anterior, presenta una altura ósea de 17,5 mm del reborde alveolar a la basal y 12 mm de ancho.

Tratamiento: El tratamiento propuesto al paciente fue de dos implantes en el maxilar inferior con una sobredentadura retenida por pilares esféricos, y cuatro implantes superiores con una sobredentadura retenida por una barra, la cual presenta dos pilares esféricos en sus extremos distales y uno en el centro de la barra.

Las impresiones primarias se le realizaron con hidrocoloide irreversible. Sobre los modelos obtenidos se confeccionaron placas de registro superior e inferior, fabricadas totalmente en acrílico de fotocurado. Luego se montó en articulador semiajustable; la relación céntrica se obtuvo con el método de apoyo central único.

Una vez que los modelos estuvieron montados, se duplicaron los rodets en cera para la confección del enfilado de diagnóstico con el cual se controlaron parámetros estéticos, fonéticos y de DV. Aprobado en boca el enfilado de diagnóstico se procede a la fabricación de las guías quirúrgicas y colocación de implantes.

Una vez pasado el periodo de oseointegración de los implantes se comenzó con la confección de las prótesis.

Toma de impresión superior e inferior: la impresión inferior se realizó empleando técnica de cubeta cerrada, con silicona por adición, en dos tiempos. Previo remarginado con compuesto de modelar verde.

La impresión superior se realizó con técnica de cubeta abierta, en dos tiempos, con silicona por adición. Los transfers utilizados para la toma de impresión de los implantes fueron ferulizados con acrílico Duralay rojo. Se los unió entre sí, luego se cortaron las conexiones entre los transfers y posteriormente se los vol-

Rehabilitación de un paciente desdentado total con sobredentadura

Od. Federico Meli, Od. Marcia Herrera

vió a unir. A continuación se realizó la impresión con silicona por adición. (fig. 1)

Confección del modelo pasivado: para la confección del modelo se realizó la ferulización de los análogos. Se procedió de la misma forma que se había efectuado la ferulización de los transfers.

Montaje de los modelos definitivos: se readaptaron las placas de registro de acrílico al nuevo modelo, haciendo un rebasado con silicona liviana. Una vez estabilizadas las placas de registro se tomó el registro de arco facial y relación

taje de los modelos de trabajo.

Prueba de rodetes de cera: con nuevos rodetes de cera rosa se realizaron los pasos habituales de cualquier prótesis completa convencional.

Prueba de enfilado: hechos los controles en el articulador se procede a las pruebas en boca, donde se evaluaron parámetros estéticos, fonéticos y funcionales.

Una vez controlado el enfilado, se confeccionó una llave de silicona para corroborar el espacio existente para la confección de la barra. (fig. 2)

La barra se coló con níquel-cromo seccionada en cuatro partes, para luego

unirla en boca y de esta forma procurar pasividad soldándola, utilizando tecnología láser. (fig. 3)

La separación entre las partes, cuando se utiliza soldadura láser, debe ser de menos de 0,25 mm para que al realizar el procedimiento no se generen fuerzas tensionales y se pierda pasividad.

Se probó en boca verificando la posición de cada tramo y su relación con los tejidos blandos, la cual debe ser tocando la mucosa o separada 3mm de la misma para evitar hiperplasia.

Los componentes de la estructura se unieron utilizando barras metálicas, rígidas, de 2,4 mm de diámetro, dobladas

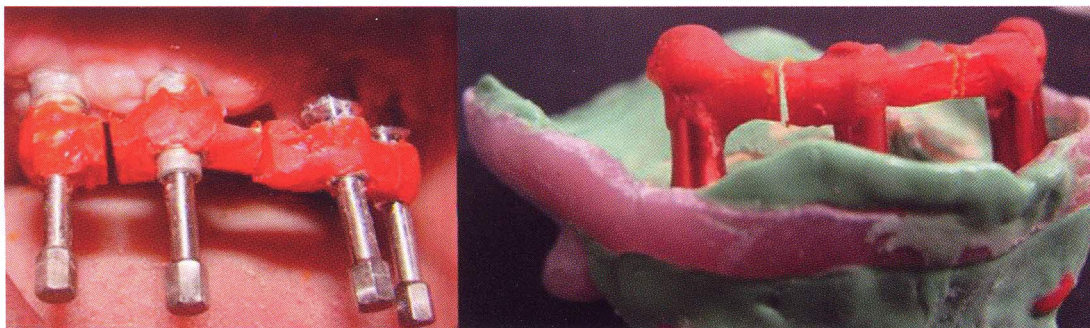


Figura 1. Transfers ferulizados con acrílico y con sus conexiones seccionadas.

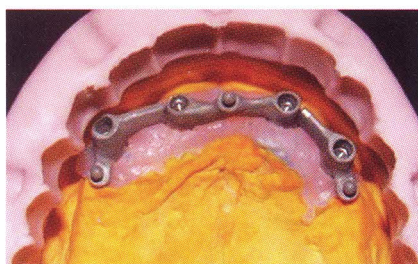


Figura 2. Llave de silicona.

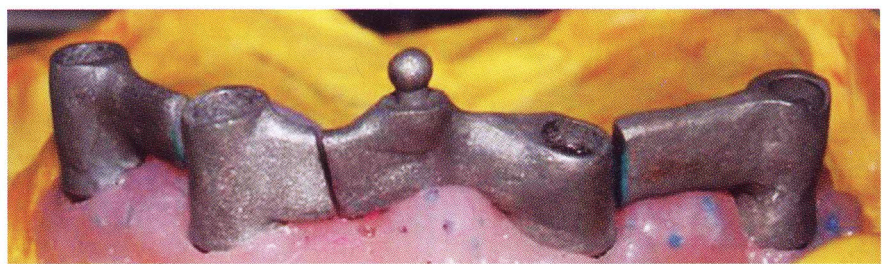


Figura 2. Estructura seccionada en 4 partes.

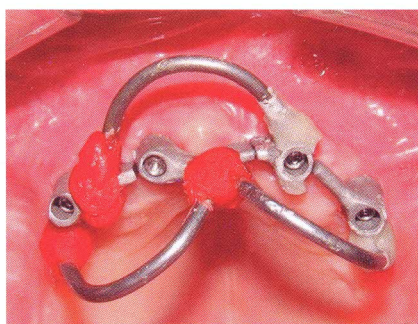


Figura 3. Estructura unida con barras metálicas de 2,4 mm.

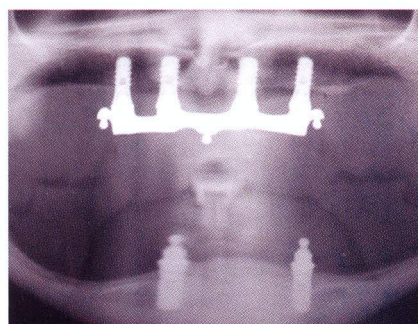


Figura 4. Radiografía panorámica de control.

Rehabilitación de un paciente desdentado total con sobredentadura

Od. Federico Meli, Od. Marcia Herrera

en forma de U, las que se pegaron utilizando resina Duralay. (fig. 4) Una vez soldada la barra, se corroboró su pasividad, primero en el modelo y luego en boca.

La pasividad de la estructura se comprobó observando el asentamiento de la barra sobre las plataformas de los análogos de implantes y ajustando los tornillos de a uno, en forma alternada y determinando su resistencia al roscado. Al ajustar los componentes de la estructura, sobre los implantes, el atornillado debe ser suave y gradual de todos los tornillos en forma alternada y simultánea. El roscado no debe ofrecer resistencia en ninguno de los pilares.

Instalación de la prótesis en boca: Se instaló la barra y los pilares se torquearon a 35 N. Las cazoletas de teflón se fijaron con acrílico de autocurado. Con la particularidad de que esta maniobra se realizó de a una por vez y no todas juntas para evitar que se quede trabada la prótesis por alguna posible divergencia en los ejes de los implantes.

Luego se efectuó la prueba de oclusión de la prótesis en boca, donde se controló en céntrica la máxima intercuspidad. En lateralidades derecha e izquierda y protrusión se obtuvieron contactos bilaterales posteriores y uno anterior. De esta forma las prótesis quedaron balanceadas.

Una vez finalizada la instalación de las prótesis se realizó una Rx panorámica para comprobar el asentamiento de la barra a los pilares. (fig. 5)

Los controles se realizan con la siguiente cronología y en cada uno se contro-

lan: soporte, retención, estabilidad, oclusión y molestia. Se realizan a las 24 hs., a las 48 hs., a la semana, a los 15 días, al mes, trimestral, semestral y anualmente.

DISCUSIÓN

Para la rehabilitación de un paciente desdentado total las posibilidades de tratamiento utilizando sobredentaduras retenidas sobre implantes son muy variadas. La utilización de barras tanto en el maxilar superior como en el inferior es la opción que permite la ferulización de los implantes, dando a la rehabilitación un soporte poligonal, y según numerosos autores tiene la tasa de sobrevida de los implantes y de la prótesis más alta comparada con diferentes sistemas no ferulizados.

Si bien la retención con esferas otorga un fácil manejo en espacios limitados, son más económicas, más fáciles de limpiar y poseen una técnica menos sensible, la utilización de las barras sigue siendo una opción que tiene resultados altamente satisfactorios, tanto para el profesional como para el paciente.

Siempre teniendo en cuenta que cuando se realiza una sobredentadura con implantes ferulizados y un sistema de retención a barra es de vital importancia la pasividad con la que ésta asienta sobre los implantes.

Si la barra es construida en una sola pieza la utilización de materiales nobles como el oro es la mejor opción para

tratar de lograr la mayor pasividad posible. Si no son utilizados materiales nobles existe la necesidad de realizar tratamientos adicionales como seccionar la barra y soldar nuevamente. Si el corte de la barra es diagonal los niveles de desajuste son menores comparados con los de un corte axial y hay una mejora significativa de la pasividad con respecto a las estructuras en una sola pieza. También mejoran los niveles de desajuste si en vez de seccionar la barra después de colarla se encera la misma ya seccionada para luego colarla y soldarla.

La soldadura con láser mejora significativamente los niveles de ajuste y pasividad con respecto a la soldadura convencional.

Hay que tener en cuenta que a los pacientes de estas características no sólo se les devuelve función y estética, sino que ellos experimentan de alguna manera una reinserción en la sociedad, ya que comienzan a relacionarse de manera distinta con su entorno como puede ser el trabajo, la familia, los amigos y sus pares. Si bien una prótesis completa convencional ofrece estas mismas características, la gran diferencia es que por los sistemas de retención utilizados los pacientes ganan una seguridad en su vida cotidiana, y es esto lo que marca la diferencia con la prótesis convencional. Si a esto le sumamos una adecuada pasividad y ajuste, todos estos beneficios se prolongan en el tiempo aumentando la vida útil de la prótesis y mejorando la calidad de vida de los pacientes.

BIBLIOGRAFÍA

1. MEIJER H, RAGHOEBAR G, VAN'T HOF M. *Comparison of Implant-Retained Mandibular Overdentures and Conventional Complete Dentures: A 10-year Prospective Study of Clinical Aspects and Patient Satisfaction.* *Int J Oral Maxillofac Implants.* 2003; (18): 879-885.
2. ASSUNCAO W, BARAO V, TABATA L. *Comparison between complete denture and implant-retained overdenture: effect of different mucosa thickness and resiliency on stress distribution.* *Gerodontology.* 2009; (26): 273-281.
3. ADELL R, LEKHOLM U, GRÖNDAHL K, BRÄNEMARK P. *Reconstruction of severely resorbed edentulous maxillae using osseointegrated fixtures in immediate autogenous bone graft.* *Int J Oral Maxillofac Implants.* 1990; (5): 233-246.
4. VISSER A, RAGHOEBAR G, MEIJER H. *Implant-Retained Maxillary Overdentures on Milled Bar Superstructures: A 10-Year Follow-up of Surgical and Prosthetic Care and Aftercare.* *Int J Prosthodont.* 2009; (2): 181-192.
5. GEERING A, KUNDERT M. *Prótesis Total y Sobredentaduras.* Quinta ed. Barcelona: Salvat; 1988.
6. ASSUNCAO W, TABATA L. *Comparison of stress distribution between complete denture and implant-retained overdenture-2D FE.A.* *Journal of Oral Rehabilitation.* 2008; (35): 766-774.
7. STELLINGSMA K, SLAGTER A, STEGENGA B. *Masticatory function in patients with an extremely resorbed mandible restored with mandibular implant-retained overdentures: comparison of three types of treatment protocols.* *J Oral Rehabil.* 2005; (32): 403-410.
8. OHKUBO C, BAEK W. *Does the presence of antagonist remaining teeth affect implant overdenture success? A systematic review.* *Journal of Oral Rehabilitation.* 2010; (37): 306-312.
9. SADOWSKY S. *Treatment considerations for maxillary implant overdentures: a systemic review.* *J Prosthet Dent.* 2007; (97): 340-348.
10. BOERRIGTER E, VAN OORT R, RAGHOEBAR G. *A controlled clinical trial of implant-retained mandibular overdentures: clinical aspects.* *J Oral Rehabil.* 1997; (24): 182-190.
11. VISSER A, GEERTMAN M, MEIJER H. *Five years of aftercare of implant-retained mandibular overdentures and conventional dentures.* *J Oral Rehabil.* 2002; (29): 113-120.
12. KRONSTRÖM M, WIDBOM C, SODERFELDT B. *Patient evaluation after treatment with maxillary implant-supported overdentures.* *Clin Implant Dent Relat Res.* 2006; (8): 39-43.
13. ATTARD N, ZARB G, LAPORTE A. *Long-term treatment costs associated with implant-supported mandibular prostheses in edentulous patients.* *Int J Prosthodont.* 2005; (18): 117-123.
14. WIDBOM C, SODERFELDT B, KRONSTROM M. *A retrospective evaluation of treatments with implant-supported maxillary overdentures.* *Clin Implant Dent Relat Res.* 2005; (7): 166-172.
15. CARLSSON G, KRONSTROM M, DE BAAT C. *A survey of the use of mandibular implant overdentures in 10 countries.* *Int J Prosthodont.* 2004; (17): 211-217.
16. AL-FADA S, ZARB G, FINER Y. *A Comparison of the Accuracy of Fit of 2 Methods for Fabricating Implant-Prosthetic Frameworks.* *Int J Prosthodont.* 2007; (20): 125-131.
17. JEMT T, CARLSSON L, BOSS A. *In Vivo Load Measurements on Osseointegrated Implants Supporting Fixed or Removable Prostheses: A Comparative Pilot Study.* *Int J Oral Maxillofac Implants.* 1991; (6): 413-417.
18. KALLUS T, BESSING C. *Loose Gold Screws Frequently Occur in Full-Arch Fixed Prostheses Supported by Osseointegrated Implants After 5 Years.* *Int J Oral Maxillofac Implants.* 1994; (9): 169-178.
19. ULUDAMAR A, LEUNG T. *Inaccurate Fit of Implant Superstructures. Part II: Efficacy of the Preci-disc System for the Correction of Errors.* *Int J Prosthodont.* 1996; (9): 16-20.
20. BARBOSA G, NEVES F, CHIARELLO DE MATTOS M. *Implant/Abutment Vertical Misfit of One-Piece Cast Frameworks Made with Different Materials.* *Braz Dent.* 2010; (21): 515-519.
21. JEMT T. *Failures and Complications in 391 Consecutively Inserted Fixed Prostheses Supported by Brånemark Implants in Edentulous Jaws: A Study of Treatment From the Time of Prosthesis Placement to the First Annual Checkup.* *Int J Oral Maxillofac Implants.* 1991; (6): 270-276.
22. TORRES E, SILVEIRA R, CHIARELLO DE MATTOS M. *The effect of commercially pure titanium and alternative dental alloys on the marginal fit of one-piece cast implant frameworks.* *J Dentistry.* 2007; (35): 800-805.
23. JEMT T, BOOK K. *Prosthesis Misfit and Marginal Bone Loss in Edentulous Implant Patients.* *Int J Oral Maxillofac Implants.* 1996; (11): 620-625.
24. AGUIAR F, TIOSSI R, SILVEIRA R. *An Alternative Section Method for Cating and posterior Laser Welding of Metallic Frameworks for an Implants-Supported Prosthesis.* *J Prosthodontics.* 2009; (18): 230-234.
25. APARICIO C. *A New Method to Routinely Achieve Passive Fit of Ceramometal Prostheses Over Brånemark Osseointegrated Implants: A Two-Year Report.* *Int J Periodont Rest Dent.* 1994; (14): 405-419.
26. GROSS M, ABRAMOVICH I, WEISS E. *Microleakage at the Abutment-Implant Interface of Osseointegrated Implants: A Comparative Study.* *Int J Maxillofac Implants.* 1999; (14): 94-100.
27. LANG N, WILSON T, CORBET E. *Biological complications with dental implants: their prevention, diagnosis and treatment.* *Clin Oral Impl Res.* 2000; (11): 146-155.
28. ASSIF D, MARSHAK B, SCHMIDT A. *Accuracy of Implant Impression Techniques.* *Int. J. Oral Maxillofac Implants.* 1996; (11): 216-222.
29. PAPASPYRIDAKOS P, LAL K, G S, WEBER H, GALLUCI G. *Effect of Splinted and Nonsplinted Impression Techniques on the Accuracy of Fit of Fixed Implant Prostheses in Edentulous Patients: A Comparative Study.* *Int J Oral Maxillofac Implants.* 2011; (26): 1267-72.